TIPOS HISTOLÓGICOS Y TRATAMIENTO POR ESTADIOS DEL CÁNCER DE TESTÍCULO

HISTOLOGICAL TYPES AND TREATMENT ACCORDING TO STAGE OF TESTICULAR TUMORS

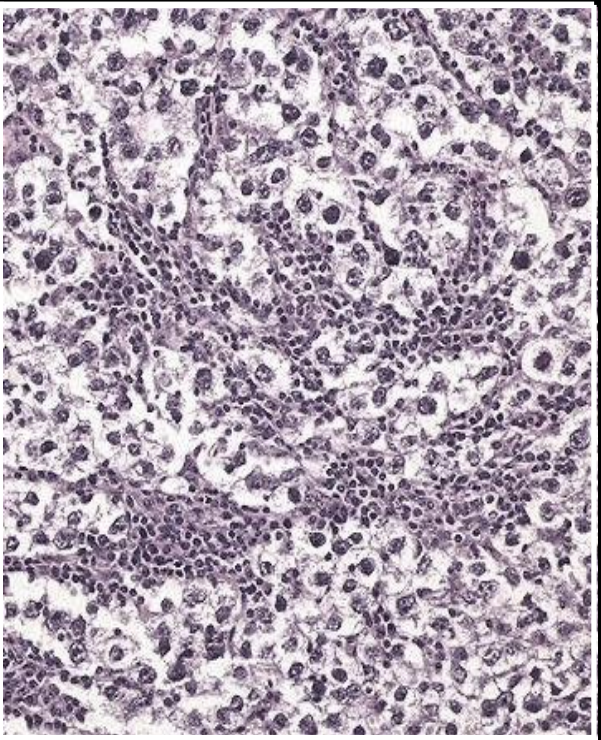

Juan Carlos Rodríguez Duque
Director: Jose Antonio Portillo Martín

24/06/2015

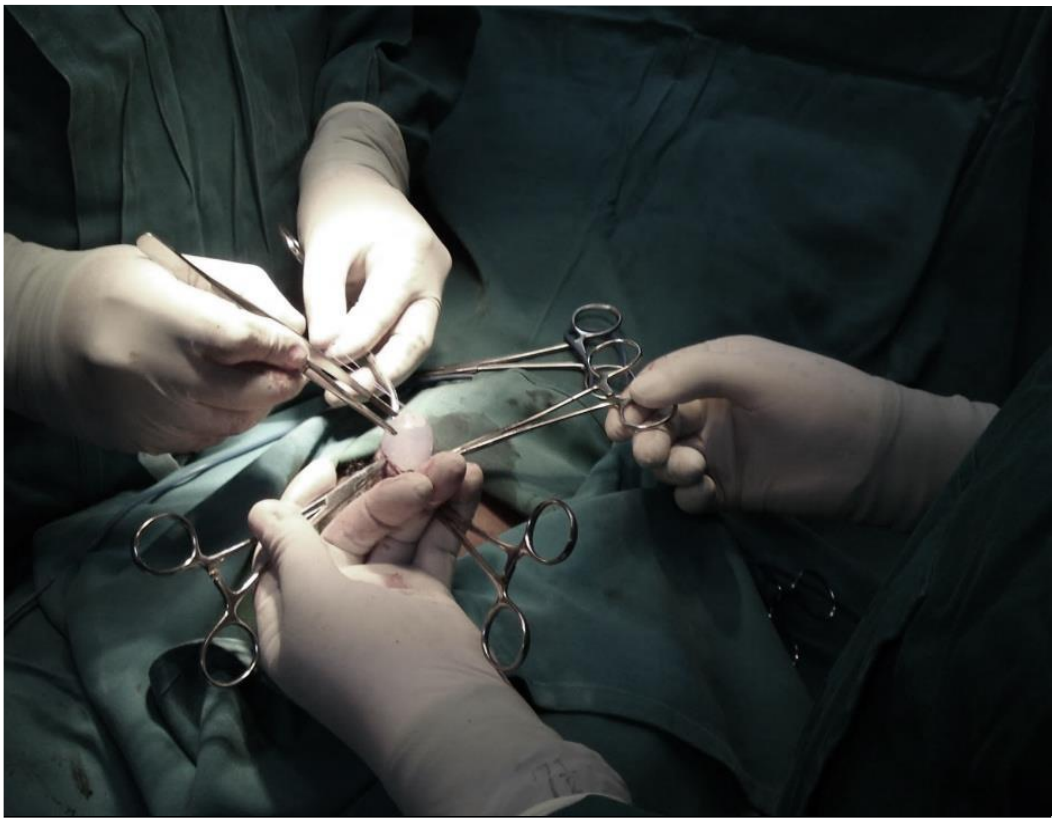

Trabajo de Fin de Grado (Medicina)
Facultad de Medicina

UC
UNIVERSIDAD DE CANTABRIA

ÍNDICE

Resumen 2
Justificación de la elección del tema 3
Introducción 3
Histología 4
Diagnóstico 11
Estadiaje 14
Tratamiento 17
- Tratamiento de TCGS 21
- Tratamiento de TCGNS 26
- Tratamiento de tumores del estroma específico 32
- Tratamiento de tumores del estroma no específico 32
- Tratamiento de tumores metastásicos en teste 32

Seguimiento 33
Pronóstico 34
Aplicación clínica 35
Bibliografía 39

RESUMEN

Los tumores testiculares tienen elevadas tasas de curación en la actualidad, aunque debido a la gran variedad de tipos histológicos, el tratamiento ha de individualizarse en cada una de ellas. Se dividen en tumores de células germinales (TCG) y en tumores de los cordones sexuales y del estroma gonadal (TCSEG), menos frecuentes. Los TCG se subdividen en seminomatosos (TCGS) y no seminomatosos (TCGNS). La incidencia de los TCG es de 6/100.000 habitantes/año en EEUU, más frecuente en varones jóvenes (15-35 años). Son tumores agresivos (10% de las muertes por cáncer en varones) aunque son muy quimio-radiosensibles.

Objetivos: revisión de los métodos diagnósticos y de estadiaje de los tumores testiculares. Revisión del tratamiento actual del cáncer de teste en el HUMV. Aplicación práctica de los protocolos del HUMV en un caso real.

Materiales y métodos: revisión bibliográfica y protocolos del Servicio de Urología del HUMV.

Resultados: el proceso diagnóstico de estos tumores se inicia al notarse el paciente una masa indolora, que será evaluada mediante ecografía escrotal y TAC abdominopélvico. RMN y PET se utilizan para el estadiaje, y los marcadores tumorales para el seguimiento. El tratamiento se basa en la Orquiectomía radical y tras el análisis anatomopatológico se puede administrar quimioterapia o radioterapia.

Testicular tumors have high cure rates today, though due to the great variety of histological types, the treatment must be individualized in each of them. They are divided into germ cell tumors (GCT) and in tumors of sex cord and gonadal stromal, less frecuent. The incidence of de GCT us 6/100.000 habitants/year in the US, more common in young males (15-35 years). They are aggressive tumors (10% of cancer deaths in men) but are very chemo-radiosensitive.

Objectives: review of testicular tumor diagnostic and staging methods. Review of the current testicular tumor treatment in the HUMV. Practical application of the HUMV protocols on a real case.

Methods: literature review and protocols of the Urology Department of the HUMV.

Results: the diagnosis process of these tumors starts when the patient notices a painless mass, which will be evaluated by scrotal ultrasound and abdominopelvic CT. MRI and PET are used for staging, and tumor markers for monitoring. The treatment is based on the radical orchiectomy and after pathological analysis, chemotherapy or radiation therapy may be given.

JUSTIFICACIÓN

Hay diversas razones que justifican el interés de realizar una revisión sistematizada de los diversos métodos diagnósticos y medidas terapéuticas de los tumores de células germinales:

- Los métodos diagnósticos, así como los diferentes parámetros utilizados para estadificar estos tumores están en constante desarrollo, motivando el cambio de los propios sistemas de estadificación de estos tumores.
- Diversos estudios epidemiológicos van descubriendo nuevos factores etiológicos o pronósticos, creando nuevos horizontes terapéuticos.
- Las diferentes terapias utilizadas para el tratamiento de estos tumores están también en constante desarrollo, destacando por ejemplo las continuas mejoras de los quimioterápicos y sus diferentes combinaciones.
- Por último, la complejidad de los algoritmos terapéuticos de estos tumores, con todas sus variantes histológicas y estrategias terapéuticas, exige una síntesis actualizada que permita una fácil adopción de estos nuevos conocimientos.

INTRODUCCIÓN

Los tumores testiculares conforman un grupo de una enorme variabilidad histológica y clínica, agrupándose un 95% de los mismos dentro del concepto “tumor de células germinales” o “TCG”. El 90% de estos tumores surgen en el testículo, mientras que un 5% tienen localización extragonadal (principalmente retroperitoneal y mediastínica).

En la actualidad se consideran tumores curables en un porcentaje muy elevado de los casos, gracias a la combinación de QT basada en el Cisplatino, la radioterapia y la cirugía, representando el tratamiento del cáncer de testículo el paradigma de los tratamientos multidisciplinares del cáncer. Gracias a estos avances, la supervivencia de los tumores en estadios avanzados ha pasado de ser del 5-10% al 80-90%, siendo este 10% restante mortal debido en la mayoría de los casos a ausencia de respuesta a la terapia de Cisplatino actual.

Dada la elevada tasa de curación, los desafíos actuales se centran en buscar elementos terapéuticos mímimamente invasivos y con una mínima toxicidad, intentando preservar además la funcionalidad y por tanto la capacidad reproductiva de los pacientes.

Además de los TCG, en este trabajo se van a tratar tumores menos frecuentes como los tumores de los cordones sexuales y del estroma gonadal, o los linfomas primarios de testículo.

HISTOLOGÍA

Existe una enorme cantidad de variantes histológicas capaces de producir cáncer de testículo, de forma que para facilitar su estudio y manejo se dividen en dos grupos principales: TCG y tumores de cordones sexuales y el estroma. El primero recoge el 95% de los tumores testiculares, que se subdividen en tumores seminomatosos (TGCS) y no seminomatosos (TCGNS).

Tumores de células germinales (TCG)

Su incidencia es relativamente alta (6 casos/100.000 habitantes/año en EEUU) e incluso está aumentando en todo el mundo, por causas aún desconocidas.En la actualidad es el tumor más frecuente en varones jóvenes (15-35 años) y causa el 10% de todas las muertes por cáncer[1].

Se trata de tumores más agresivos y con una mayor tendencia a diseminarse que los de los cordones sexuales y el estroma, aunque en su tratamiento se obtienen buenos resultados gracias a la combinación de diferentes estrategias terapéuticas efectivas que se exponen a lo largo del trabajo.

Diversos estudios han determinado una serie de factores de riesgo para el desarrollo de estos tumores[2], que pueden agruparse en:

- Factores genéticos: no se han encontrado mutaciones concretas que puedan relacionarse con los TCG, si bien tenemos ciertos candidatos como polimorfismos del locus Xq27, aún por confirmar. Lo que está claro es que existe esta predisposición, constatado porque el riesgo relativo de desarrollo de un tumor germinal en un individuo con un padre que lo desarrolló es cuatro veces mayor de lo normal, y 8-10 veces mayor si se trata de hermanos. Existen además anomalías genéticas como el síndrome de Klinefelter que se asocian con estos tumores (50 veces mayor de lo normal).

- Factores ambientales: se ha demostrado una mayor incidencia en determinadas áreas geográficas que se corrige en los inmigrantes de segunda generación que salen de estas áreas, demostrando que son los factores ambientales y no sólo la genética los que predisponen a estos tumores. Existen otros factores con clara relación, como la existencia de criptorquídea (que en un 10% de los casos se asocia a TCG) o la exposición intraútero a pesticidas y estrógenos no esteroideos.

El concepto TCG comprende un gran número de variantes histológicas, por lo que hemos de subclasificarlos en tumores seminomatosos ("seminomas" o TCGS) y tumores no seminomatosos (TCGNS); en este grupo se incluyen todos los demás.

Los TCGS están formados por células similares a las células germinales primordiales, mientras que los TCGNS están formados por una enorme variedad de células poco diferenciadas tales como células germinales embrionarias (en el carcinoma embrionario) o conjuntos de células diferenciadas en varias estirpes dentro del propio tumor, dando lugar a teratomas, coriocarcinomas y tumores del saco vitelino.

Esta clasificación es puramente académica, ya que en la práctica más de un 60% de los casos los tumores de células germinales se componen de una mezcla de componentes seminomatosos, no seminomatosos y restos de otros tejidos.

Gran parte de los tumores germinales se originan sobre las neoplasias intratubulares de células germinales (NITCG)[3, 4] [Fig. 1], aunque no aparecen ni en los teratomas ni en los tumores de saco vitelino en edad pediátrica. Se especifica "en edad pediátrica" debido a que estas lesiones precursoras se originan intraútero y quedan quiescentes hasta la pubertad o la edad adulta temprana, momento en el que pueden originar la neoplasia (hasta un 50% de los individuos desarrollarán una en los 5 primeros años tras el diagnóstico) [Tabla 1]. Estas lesiones están formadas por células germinales primordiales atípicas con un gran contenido citoplasmático claro y grandes núcleos, características propias de células poco diferenciadas. Sus células poseen mutaciones como NANOG y OCT3/4 que explican su pluripotencialidad y otras mutaciones que representan oncogenes como c-KIT.

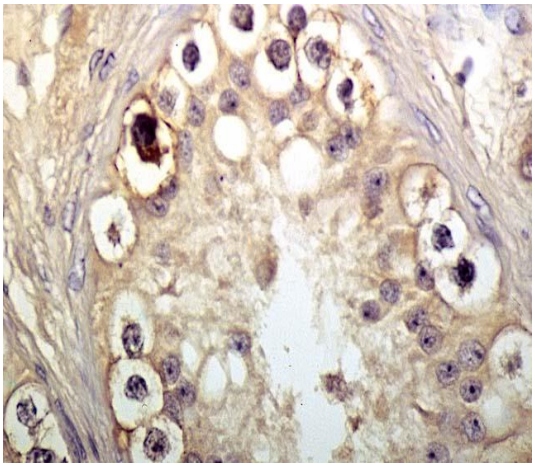

Figura 1: corte histológico a mediano aumento de un a NITCG

Tabla 1: Situaciones relacionadas con la existencia de lesiones precursoras

Situación	% de aparición
Criptorquidia	2-8%
A.P. Tumor de células germinales	5%
A.P. Infertilidad	1%
Disgenesia gonadal	Elevado % (no cuantificado)
Sd. De Feminización testicular	Elevado % (no cuantificado)

A continuaciónse detallan las características de cada uno de los subtipos histológicos[5]:

- **TCGS**: se trata del tumor testicular más frecuente, representando hasta un 50% de todas las neoplasias testiculares[6] y presentando un pico de incidencia máxima en torno a los 30 años de edad. En cuanto a su perfil genético, expresan OCT3/4 y NANOG, y un 25% presentan mutaciones en c-KIT[7, 8].

  En cuanto a su morfología, destaca el hecho de que se trata de masas homogéneas grisáceas que pueden llegar a ser muy voluminosas [Fig. 2]. No suelen atravesar la albugínea, aunque puede producirse extensión hacia otras estructuras adyacentes como el saco escrotal, el epidídimo o el cordon espermático.

  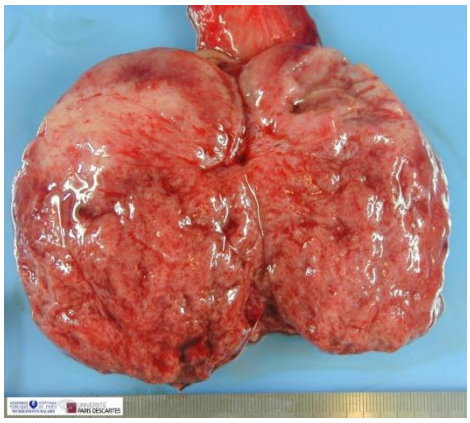

  Figura 2: Testículo infiltrado por seminoma

  Desde un punto de vista microscópico, el seminoma está compuesto por células grandes y redondas con membrana celular diferenciada, citoplasma transparente y un gran núcleo central con uno o dos nucléolos prominentes. Son positivas a C-KIT, OCT3/4 y fosfatasa alcalina placentaria [Fig. 3].

  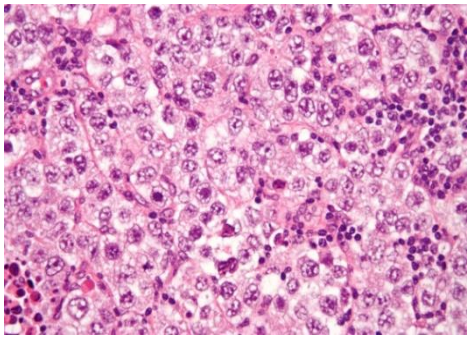

  Figura 3: corte histológico a mediano aumento de un seminoma

  Estas características corresponden al TCGS "clásico", pero existe otra forma menos frecuente (1%) con características peculiares, el seminoma espermatocítico o "anaplásico" [Fig. 4]. Una de sus principales características diferenciadoras es que afecta a ancianos, y que su pronóstico es mucho más benigno por su menor agresividad [9]. Otras características especiales son la no asociación con las lesiones primordiales (NITCG) y la ausencia de estructuras "ajenas" en los tumores, tales como tejido linfoide, mezcla con otros tumores, o restos de otros tejidos.

  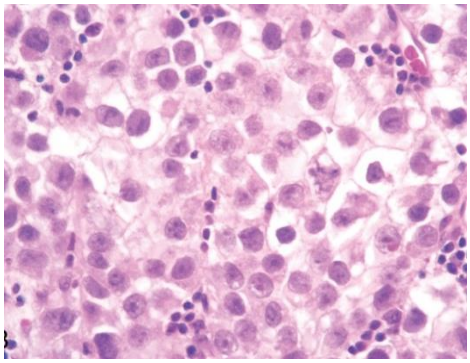

  Figura 4: corte histológico a mediano aumento de un seminoma espermatocítico

  En el pasado se consideraba la existencia de una tercera variante histológica de seminoma, el seminoma anaplásico, pero este término ha sido descartado en la actualidad por la OMS, incluyéndolo dentro de los seminomas "clásicos" [10].

- **TCGNS**:
  - Carcinoma embrionario:se trata de un tumor poco frecuente (2% de los TCG [11]), aunque supone el 95% de todos los TCG mixtos [12]. Aparece sobre todo en hombres jóvenes, suele ser macroscópicamente menor que el seminoma, y al contrario que este suele tener una estructura muy heterogénea con necrosis y hemorragias, teniendo unos bordes muy mal definidos. Microscópicamente, las células adoptan patrones alveolares, tubulares o formando circunvoluciones papilares. Las células se asemejan a epiteliales, son grandes y con grandes núcleos hipercromáticos. Tiene múltiples marcadores en común con el seminoma, como el OCT3/4 y el lactógeno placentario.

  - Teratoma: conjunto de tumores formados por una serie de componentes celulares que derivan de más de una capa germinal diferente. Pueden aparecer a cualquier edad, aunque las formas puras formadas únicamente por teratoma son mucho más frecuentes en niños[13]. Macroscópicamente, los teratomas son masas heterogéneas formadas por varios tejidos diferentes conteniendo zonas sólidas, cartilaginosas o líquidas, además de necrosis y hemorragia. A nivel microscópico se observan múltiples células diferentes que tratan de formar diversos órganos o tejidos; así, se aprecian islotes de cartílago, epitelio escamoso, glándulas bien diferenciadas, epitelio bronquial o fragmentos de pared intestinal, todas ellas imbuidas en un estroma fibroso o mixoide [Fig. 5].

    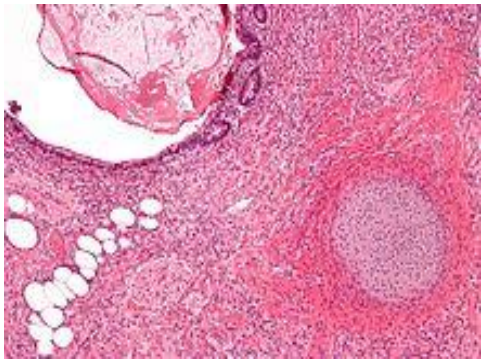

    Figura 5: corte histológico a bajo aumento de un teratoma

    Destacala situación denominada "teratoma con transformación maligna" en la que una de estas múltiples células de diferentes estirpes maligniza y forma un nuevo tumor dentro del propio teratoma [14].

  - Tumor del saco vitelino: suele aparecer en lactantes [15], y tiene buen pronóstico. Se trata de un tumor de aspecto homogéneo amarillo y mucinoso. A nivel microscópico se observa un patrón reticular de células cúbicas y planas [Fig. 6]. En hasta un 50% de estos tumores

    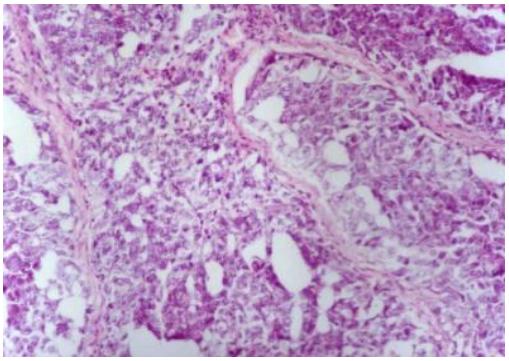

    Figura 6: corte histológico a bajo aumento de un tumor del saco vitelino

pueden observarse estructuras similares a senos endodérmicos (cuerpos de Schiller-Duval). Mediante técnicas de inmunohistoquímica puede demostrarse la presencia de AFP, la α_1 – antitripsina, el SALL-4 y la ausencia de OC3/4, NANOG y Sox-2 [16, 17].

- Coriocarcinoma: raro y muy agresivo tumor testicular que suele tener un reducido tamaño, lo que dificulta el diagnóstico. El tumor es heterogéneo con abundantes focos de necrosis y hemorragias. A nivel microscópico, observamos 2 tipos de células; las citotrofoblásticas con forma poligonal, bordes bien diferenciados y crecimiento ordenado formando cordones o masas, y las células sincitiotrofoblásticas, más grandes y con núcleos irregulares e hipercromáticos, conteniendo HCG en su citoplasma [Fig. 7]. En la mayoría de los casos aparece formando parte de un tumor mixto, siendo rara la forma pura del tumor [18].

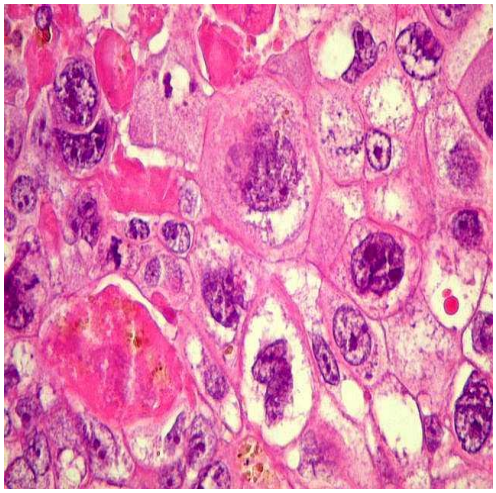

Figura 7: corte histológico a mediano aumento de un coriocarcinoma

- **Tumores mixtos**: se trata de una mezcla de varios de los tumores mencionados anteriormente, y suponen hasta un 60% de los casos de tumor testicular [6]. Estos tumores tienen un peor pronóstico, ya que cada uno de los componentes deberá ser tratado por separado debido a sus diferentes sensibilidades a cada una de las estrategias terapéuticas. Algunos de los más representativos son el gonadoblastoma y el disgerminoma [Fig. 8]; ambos aparecen casi exclusivamente en pacientes con disgenesia gonadal o síndromes intersexuales.

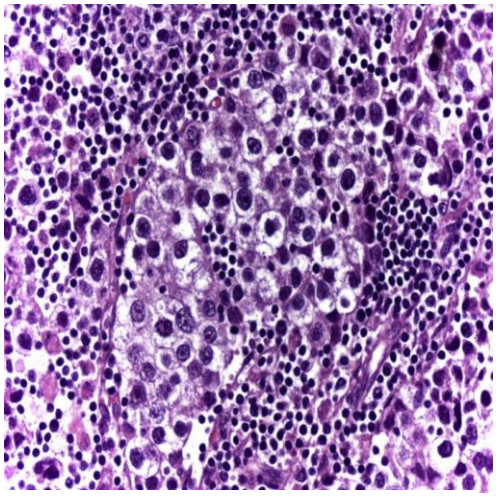

Figura 8: corte histológico a bajo aumento de un disgerminoma

A partir del conocimiento inmunohistoquímico de los diferentes tipos histológicos de TCG y de sus lesiones precursoras (NITCG), se ha establecido un modelo sobre la génesis de cada una de las estirpes [Fig. 9].

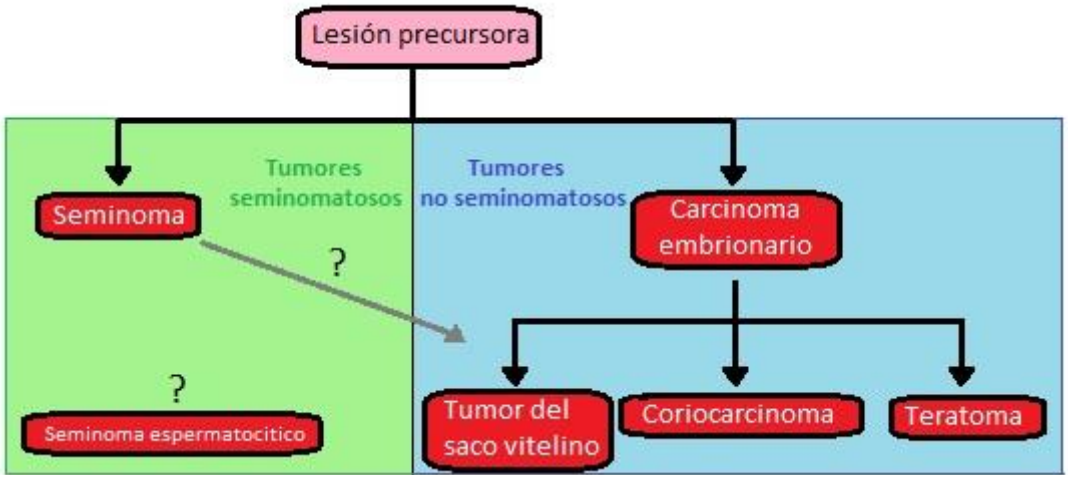

Figura 9 (Esquema adaptado del libro "Principios de Patología" de Pérez Tamayo): en este esquema observamos la diferente génesis de cada uno de los tumores estudiados anteriormente. Como podemos ver, a partir de las lesiones precursoras puede originarse un tumor seminomatoso o un tumor no seminomatoso. En el caso de los no seminomatosos, el carcinoma embrionario posee la capacidad de diferenciarse hacia cada uno de los demás tumores. Los interrogantes que plantea el esquema son la posibilidad aún por confirmar de que el seminoma también pueda derivar en tumores como el coriocarcinoma o el tumor del saco vitelino, y la desconocida génesis del raro seminomaespermatocítico.

Tumores de los cordones sexuales y del estroma gonadal

Son mucho más raros que los TCG (< 5%), e incluyen a su vez un conjunto de tumores como se expone a continuación.

- **Tumor de células de Leydig**: aparecen entre los 20 y 60 años de edad, presentándose como una masa testicular indolora o como pubertad precoz e incluso ginecomastia (esto ocurre porque además de producir característicamente andrógenos, en algunos casos pueden producir estrógenos o corticoides). Su comportamiento es benigno en la mayoría de los casos [19]. Macroscópicamente forman masas homogéneas marrones, con bordes bien diferenciados. A nivel microscópico, están formados por células casi idénticas a las células de Leydig fisiológicas, excepto por ser algo más grandes, contener lipofuscina y en algunas ocasiones los característicos cristaloides de Reinke [Fig. 10]. Es importante realizar un diagnóstico diferencial con la hiperplasia de células de Leydig, los linfomas, plasmocitomas e incluso los tumores de células de Sertoli [20].

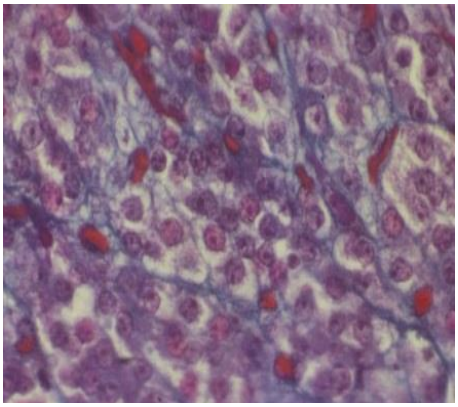

Figura 10: corte histológico a mediano aumento de un tumor de células de Leydig teratoma

- **Tumor de células de Sertoli** [Fig. 11]: forman nódulos homogéneos blanco-amarillentos, en su mayoría benignos. A nivel microscópico están formados por células similares a las células de Sertoli fisiológicas, que tienden a formar trabéculas que se agrupan en túbulos, pero que a diferencia de las células de Leydig no producen ningún tipo de hormona[21].

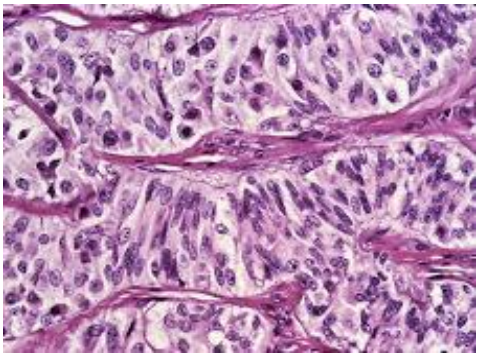

Figura 11: corte histológico a mediano aumento de un tumor de células de Sertoli

- **Gonadoblastoma** [Fig. 12]: raro tumor mixto compuesto por elementos germinales y elementos de estroma gonadal, tales como células germinales primordiales, células de Sertoli inmaduras, células de la granulosa o de los cordones sexuales y células del estroma gonadal.La mayoría son benignos. Se relacionan con frecuencia con disgenesias testiculares.

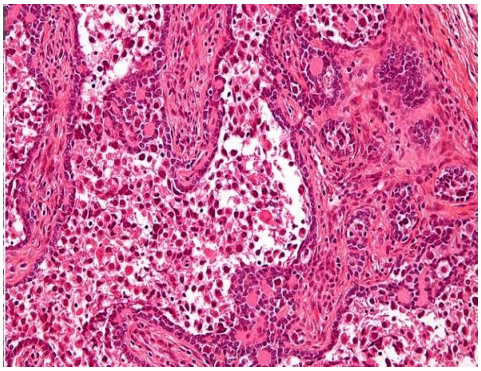

Figura 12: corte histológico a bajo aumento de un gonadoblastoma

- **Linfoma testicular** [Fig. 13]: en términos generales se trata de un tumor poco frecuente en el testículo excepto en mayores de 60 años, donde pasa a ser la causa más frecuente. Es de interés mencionarlos aquí debido a que se presentan de la misma forma que el resto de tumores testiculares, como una masa testicular indolora, si bien es cierto que en el momento del diagnóstico la enfermedad suele estar diseminada [22], y se ha descrito una mayor afectación metastásica de SNC cuando se afectan los testículos que cuando no lo hacen.

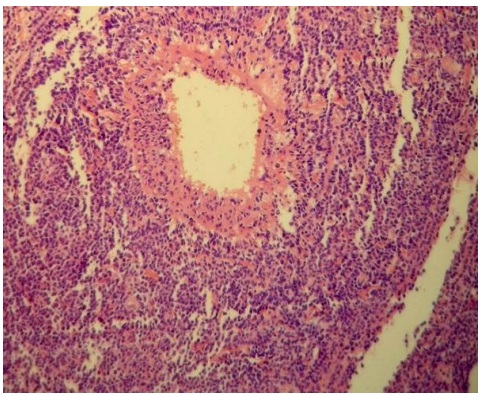

Figura 13: parénquima testicular infiltrado por un linfoma no Hodking de alto grado

DIAGNÓSTICO

La forma de presentación más frecuente del cáncer de testículo es la masa testicular indolora [23] [Fig. 14], si bien en algunas situaciones puede producirse dolor agudo causado por la rápida dilatación testicular o la aparición de necrosis o hemorragias. No suele presentarse como infertilidad, pese a que hasta un 60% de los pacientes con TCG tiene alteraciones en el espermiograma. A veces los pacientes refieren un traumatismo testicular previo, lo que les facilita descubrir la masa.

Figura 14: masa testicular

Hasta un 15% de los TCGS y un 60% de los TCGNS presentan metástasis regionales en el momento del diagnóstico[1], aunque estas sólo producen síntomas en el 10-20% de los casos. Deben diferenciarse la clínica que producen las metástasis regionales retroperitoneales (masas palpables, dolor abdominal y en el flanco por obstrucción ureteral y edema de las extremidades inferiores por compresión de lacava Inferior) de la que producen las metástasis a distancia, sobre todo pulmonares (dolor torácico, disnea, tos o hemoptisis) o masas cervicales. Un 2% de los pacientes sufren ginecomastia, causada por una disminución de los andrógenos y la elevación de los estrógenos (sobre todo en los tumores de Leydig) y la β-HCG [24]. Los pacientes con niveles de β-HCG muy elevados pueden sufrir otra complicación endocrina, el hipertiroidismo paraneoplásico, causado por la similitud de la β-HCG con la TSH [25].

A la exploración física es importante cuantificar el tamaño de la masa, así como su consistencia, y buscar otras masas testiculares o extratesticulares, de forma que cualquier masa testicular deberá ser sospechosa de malignidad y estudiada adecuadamente. El testículo normal tiene una consistencia homogénea, se moviliza libremente y se puede separar del epidídimo. Cualquier área con consistencia aumentada o no movilizable dentro de la túnica albugínea es sospechosa de malignidad y ha de ser correctamente estudiada.

También hay que explorar el otro testículo, que suele tener alterada su función espermatogénica e incluso atrofiarse. Por último, es necesario explorar el abdomen y las cadenas linfáticas inguinales y supraclaviculares en busca de masas. Debe explorarse el tórax para descartar la existencia de ginecomastia.

Pese a ser un tumor tan frecuente pocas veces se sospecha, traduciéndose en una gran demora terapéutica. La causa de este hecho es multifactorial, tanto por parte de los pacientes (que suelen ser jóvenes y más reacios a consultar) como por los profesionales sanitarios que no suelen explorar los genitales o bien hacen un

diagnóstico erróneo de presunción de las masas testiculares (recientes estudios indican que hasta un tercio de los tumores testiculares son confundidos con un hidrocele o epididimitis)[1]. En otras ocasiones se detectan antes las masas que forman las metástasis a distancia, pudiendo ser interpretadas como masas aisladas y acaparando toda la atención del sanitario.

Para disminuir esta demora terapéutica, es clave sospechar esta patología. De esta forma, cualquier varón de entre 15 y 50 años con una masa testicular, retroperitoneal o en la fosa supraclavicular debe ser estudiado en profundidad para descartar un tumor testicular.

La primera prueba indicada para completar el estudio de estos tumores es la **ecografía escrotal** [Fig. 15], ya que es muy eficaz, tiene una disponibilidad elevada, es barata y no invasiva[1]. Permite distinguir entre patología testicular y extratesticular, y dentro del testículo permiten detectar masas de tan solo unos milímetros (por ello, incluso si la exploración física es normal debería realizarse una ecografía). Los TCGS se muestan como masas hipoecoicas homogéneas y bien definidas, mientras que los TCGNS son masas heterogéneas con áreas quísticas y áreas calficicadas sin márgenes definidos [26]; sin embargo, la diferenciación entre estos dos tipos tumorales basándose únicamente en la ecografía es compleja, alcanzándose sólo un 70% de diagnósticos certeros [27]. Otra limitación que presenta esta técnica es que debido al grosor de la túnica albugínea hace imposible la utilización de la ecografía como método de estadificación [28]. El diagnóstico ecográfico de los TCG incluso ocurre en algunas ocasiones de forma incidental, debido al enorme número de exploraciones ecográficas urogenitales que se realizan por otras causas [29].

Figura 15: imagen ecográfica de una masa testicular

El modo Doppler permitirá conocer si existe un aumento del flujo sanguíneo, signo de malignidad [Fig. 16]. Como durante la exploración física, siempre debemos explorar ambos testículos dado que hasta un 2% de los tumores son bilaterales.

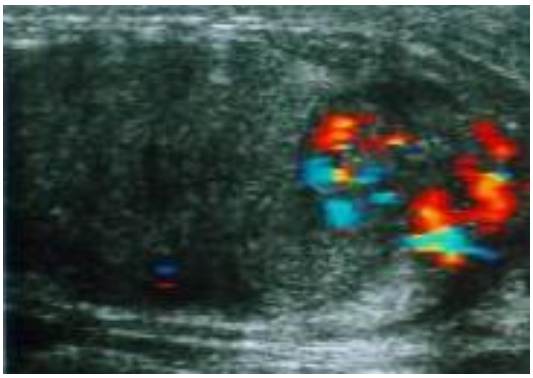
Figura 16: imagen ecográfica en modo Doppler que muestra un aumento del flujo sanguíneo testicular

El **TAC** abdomino-pélvico [Fig. 17] permite diagnosticar y estadificar los tumores tesiculares dada su gran resolución, dotándolo de una elevada sensibilidad y especificidad [30]. Es la prueba de elección para determinar el grado de afectación retroperitoneal, si bien se producen hasta un 44% de falsos negativos, debidos en su mayoría a afectaciones microscópicas que pasan desapercibidas en el TAC [31]. A pesar de ello el TAC es de obligada realización tras conocer la histología maligna de la orquiectomía.

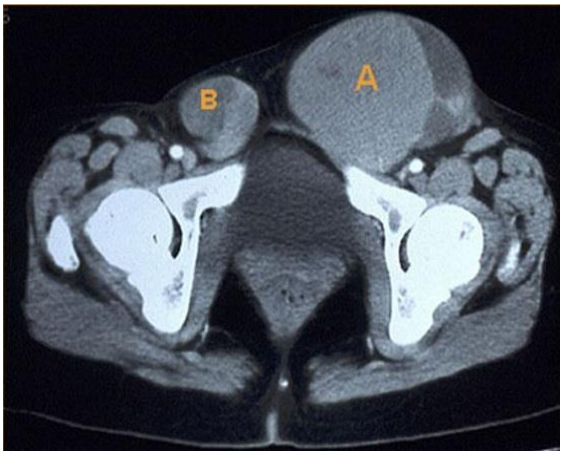

Figura 17: imagen TAC en la que se observa una masa en el testículo izquierdo [A]

La **resonancia magnética nuclear** abdomino-pélvica complementa la información obtenida mediante la ecografía, mejorando su especificidad y sensibilidad [32]. Su utilidad ha sido probada para el estudio de las metástasis cerebrales.

Además de las pruebas de imagen estructural, son de utilidad las pruebas de imagen funcional como el **PET** con fluorodesoxiglucosa-F18 [Fig. 18]. Esta prueba ha demostrado ser menos eficaz que el TAC para la estadificación de los TCG ya que aunque es más sensible, su especificidad es menor [33]. El uso más extendido de esta prueba es la evaluación de las masas residuales postquimioterápicas.

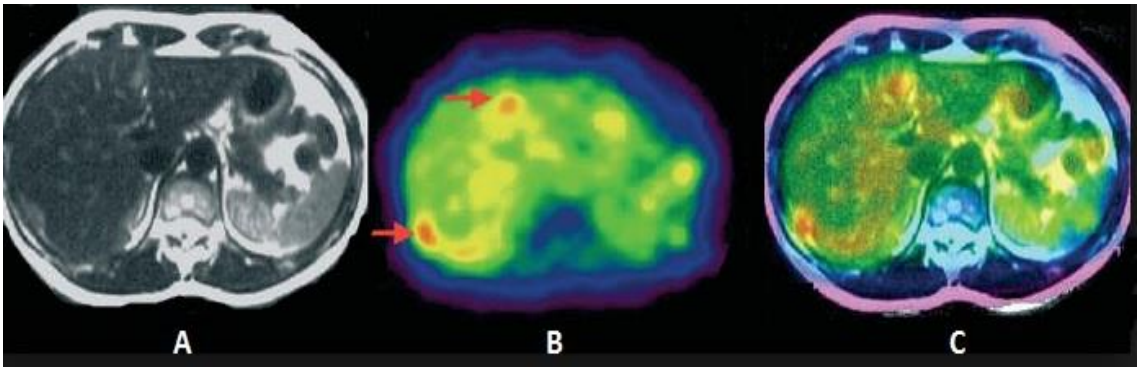

Figura 18: se observan dos masas de un TCGS en RMN (A) , PET (B) y superposición de ambas (C)

Otra prueba complementaria de demostrada eficacia es la detección de **marcadores tumorales** (LDH, AFP y β-HCG), que no sólo son útiles para el diagnóstico sino también para el pronóstico, tratamiento y segumiento.

- AFP: es muy útil para el diagnóstico de los TCGNS, mientras que los TCGS (no los coriocarcinomas) la producen. Dentro de los TCGNS, está elevada en un 50-70% de los tumores en estadios iniciales (CS I-IIB) y en un 60-80% de los

tumores en estadios avanzados (CS IIC y III) [1]. Este marcador debe valorarse en el contexto clínico del paciente ya que también se eleva en el hepatocarcinoma y en los cánceres de estómago, páncreas, vías biliares y pulmón, e incluso en lesiones hepáticas no tumorales. La vida media de la AFP es de 5-7 días.

- β-HCG: la producen todos los TCGNS, e incluso un 15% de seminomas. Está elevada en un 30% de los tumores en estadios iniciales y en un 40-60% de los tumores en estadios avanzados. Tiene una estructura química similar a otras hormonas hipofisarias, por lo que pueden producirse falsos positivos al detectar niveles elevados de LH. Al igual que ocurre con la AFP, puede ser secretada por muchos otros tumores, en el embarazo y en la mola, lo que habrá que tener en cuenta para la interpretación de los datos [34]. Su vida media es de 24-36 horas.
- LDH: marcador muy inespecífico producido por la mayoría de tumores, pero que asociado a los anteriores facilitará el diagnóstico. Se eleva en un 20% de todos los TCG en estadios iniciales y hasta en un 60% de los TCG en estadios avanzados.

La positividad de unos u otros marcadores orienta hacia el posible tipo histológico del TCG [Tabla 3], aunque ha de tenerse en cuenta que algunos tipos tumorales pueden o no producir algunos marcadores tumorales, por lo que nunca sustituyen el análisis histológico.

Tabla 2: producción de AFP y β-HCG de cada uno de los TCG

Tipo histológico	AFP	β-HCG
Seminoma	-	-
Seminoma con STG	-	+
Carcinoma embrionario	+	+
Tumor del seno endodérmico	+	-
Coriocarcinoma	-	+
Teratoma	-	-

La principal utilidad de estos marcadores es el seguimiento del TCG tras el tratamiento, cuantificando su concentración pre-IQ (lo que excluye la utilización de esta técnica en aquellos TCG con marcadores tumorales negativos) y comparando después su evolución en el tiempo. Por otra parte también son útiles en el caso previamente mencionado de detectar una masa extratesticular aislada en un varón de entre 15 y 50 años, de forma que si presenta además niveles elevados de AFP y/o β-HCG, este hallazgo aislado es suficiente por sí mismo para diagnosticar un TCG [1].

Otro de los métodos diagnósticos es el histológico. La biopsia o la orquiectomíatransescrotal están contraindicadas, ya que mantienen partes del cordón espermático intactas, aumentando el riesgo de diseminación y recurrencia[1]. En lugar de estos métodos, está indicada la orquiectomía radical permitiendo, además de

obtener la pieza histológica, eliminar la masa tumoral primaria consiguiendo la curación en un 80% de los casos. La orquiectomía parcial es muy controvertida, teniendo una eficacia probada únicamente en los casos de afectación testicular bilateral con tumores de < 2cm.

ESTADIAFICACIÓN

El pronóstico de los TCG y su manejo inicial vienen determinados por su estadio clínico, que está basado en múltiples parámetros como las características histopatológicas del tumor, la presencia o no de metástasis, las pruebas de imagen y los niveles de marcadores tumorales después de la orquidectomía. La actual clasificación por estadios de los TCG se trata de una revisión en el año 2002 de un consenso internacional entre el Union Internationale Contre Le Cancer (UICC) y la American Joint Commmittee on Cancer (AJCC) que se llevó a cabo en el año 1997[35].

La diseminación de estos tumores es mayoritariamente por vía linfática y sigue un recorrido predecible y constante en la mayoría de tumores (70-80% de los casos): primero se invaden las cadenas linfáticas retroperitoneales, y desde allí se extiende a otras cadenas linfáticas. El coriocarcinoma se comporta de forma diferente, diseminándose mayoritariamente por vía hematógena y produciendo por tanto metástasis con más frecuencia.

La prueba de imagen más adecuada para determinar la extensión de los TCG es el TAC con contraste, resultando especialmente eficaz para detectar adenopatías retroperitoneales y pélvicas [Fig. 19]. Otra prueba muy eficaz pero menos utilizada es la RMN. Con estas pruebas, se detectan adenopatías en el 10-20% de los TCGS y hasta en el 70% de los TCGNS. El problema es que recientes estudios han demostrado que hasta en un 35% de los tumores que presentan afectación retroperitoneal el TAC es considerado normal al no presentar adenopatías claras (Fernandez et al, 1994). No existe consenso sobre cuál debe ser el tamaño considerado "patológico" en los nódulos, y mientras que la mayoría de equipos utilizan un umbral de 10mm, existe una tendencia actual a considerar los nódulos de entre 5 y 9 mm sospechosos, siempre que se sitúen en las zonas en las que suele diseminarse inicialmente el tumor.

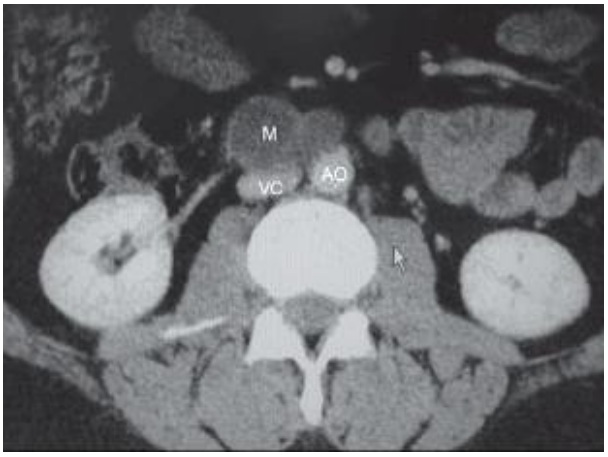

Figura 19: TAC abdominal que muestra una masa retroperitoneal (M)

El uso del PET con FDG es controvertido ya que existen tanto estudios que avalan su eficacia como otros informan de su baja sensibilidad [36], siendo la actitud predominante en la actualidad desaconsejar el uso de esta técnica para el estadiaje de los TCG.

Además, debe realizarse una prueba de imagen torácica a todos los pacientes con un TCG para completar el estadiaje, ya sea radiografía o TAC [Fig. 20]. Dado el bajísimo porcentaje de metástasis torácicas en ausencia de factores de riesgo (niveles séricos de marcadores tumorales muy elevados, o afectación retroperitoneal probada), no se aconseja la realización sistemática de TAC torácico para la estadificación, sustituyéndolo por una radiografía de tórax e indicando el TAC únicamente en los TCG con factores de riesgo o cuando la radiografía de tórax fuese patológica.

Figura 20: TAC torácico que muestra múltiples nódulos metastásicos

No se realizarán sistemáticamente pruebas de imagen craneales o en las extremidades, dada la poca frecuencia con la que los TCG producen metástasis en estos puntos.

Se adjuntan a continuación dos tablas (3 y 4) en las que se recoge el sistema de clasificación TNM de los TCG de la ACJJ y la UICC.

Tabla 3: Grupos TNM de los TCG de la ACJJ y la UICC (extraído del tema 31 del Campbell-Walsh Urology)

Estadio	T	N	M	S
0	pTis	N0	M0	S0
Ia	pT1	N0	M0	S0
Ib	pT2 o pT3	N0	M0	S0
Is	cualquiera	N0	M0	S1-S3
IIa	cualquiera	N1	M0	S0 o S1
IIb	cualquiera	N2	M0	S0 o S1
IIc	cualquiera	N3	M0	S0 o S1
IIIa	cualquiera	cualquiera	M1a	S0 o S1
IIIb[A]	cualquiera	cualquiera	M1a o M1b	S2 o S3
IIIc[B]	cualquiera	cualquiera	M1a o M1b	S3

A: también se considerarán estadio IIIb los tumores con S3, N1-3 y M1a

B: también se considerarán estadio IIIc los tumores con M1b y cualquier S.

Tabla 4: Sistema de estadificación TNM de los TCG.

Tumor primario (T)	
pTX	El tumor primario no puede ser valorado
pT0	No hay evidencia de la existencia de tumor primario en el testículo
pTs	Neoplasia intratubular de células germinales (lesión precursora)
pT1	Tumor limitado al testículo y al epidídimo sin invasión vascular ni linfática
pT2	Tumor limitado al testículo y al epidídimo con invasión vascular o linfática, o tumor que atraviesa la túnica albugínea
pT3	Tumor que invade el conducto espermático
pT4	Tumor que invade el escroto
Nódulos regionales (N)	
Clínica	
Nx	Los nódulos regionales no pueden ser valorados
N0	No hay evidencia de la existencia de nódulos regionales
N1	Existencia de uno o varios nódulos, ninguno de ellos mayor de 2 cm
N2	Existencia de un nódulo de entre 2 y 5 cm o más de 5 nódulos, no superando ninguno los 5 cm
N3	Existencia de un nódulo de más de 5 cm
Patológica	
pNx	Los nódulos regionales no pueden ser valorados
pN0	No hay evidencia de la existencia de nódulos regionales
pN1	Existencia de uno o varios nódulos, ninguno de ellos mayor de 2 cm
pN2	Existencia de un nódulo de entre 2 y 5 cm o más de 5 nódulos, no superando ninguno los 5 cm
pN3	Existencia de un nódulo de más de 5 cm
Metástasis a distancia (M)	
M0	No hay evidencia de la existencia de metástasis a distancia
M1	Existencia de metástasis a distancia
M1a	Metástasis en nódulos distantes o en el pulmón
M1b	Metástasis en cualquier otro lugar
Marcadores tumorales séricos (S)	
SX	Los marcadores tumorales no pueden ser valorados
S0	Marcadores tumorales dentro de los valores normales
S1	LDH< 1,5 x NI y hCG < 5000 mIu/mL y AFP < 1000 ng/mL
S2	LDH 1,5 - 10 x NI o hCG 5000 – 50000 mIu/mL o AFP 1000 - 10000 ng/mL
S3	LDH > 10 x NI o hCG > 50000 mIu/mL o AFP > 50000 ng/mL

TRATAMIENTO

Conceptos generales

El tratamiento de los TCG se rige por una serie de principios básicos:

- Tanto el diagnóstico como el tratamiento ha de ser lo más precoz posible, dada su potencial velocidad de crecimiento.
- El abordaje terapéutico vendrá condicionado en gran medida por los niveles de marcadores tumorales; por ejemplo, niveles muy elevados de AFP o hCG tras la orquiectomía indican que existen remanentes metastásicos, por lo que estos pacientes recibirán QT.
- Incluso los tumores metastásicos pueden ser curados con un adecuado abordaje, por lo que estos serán tratados agresivamente con una combinación de cirugía y QT para conseguir la máxima tasa de curación.

Este tratamiento se basa en las siguientes 3 medidas terapéuticas, la RT, la QT y la cirugía. Las particularidades sobre la RT y la QT serán expuestas en los siguientes apartados sobre el tratamiento específico de cada tipo histológico tumoral, y dado que el eje central del tratamiento de estos tumores es quirúrgico, se expondrán a continuación las principales técnicas quirúrgicas.

El tratamiento de primera elección en toda masa testicular sospechosa de malignidad es la **orquiectomía radical** [37]. Se trata de un proceso con una escasa morbimortalidad y que sirve tanto como para estadificar como para tratar eficazmente la mayoría de los TCG.

El procedimiento se realiza bajo anestesia general, raquídea o local, colocando al paciente en decúbito supino. Se realiza una incisión oblicua de 5-7 cm en el área inguinal a través de las líneas de la piel de Langerhans, a aproximadamente 2 cm por encima del tubérculo púbico. Se atraviesan la fascia de Scarpa y después la aponeurosis del músculo oblicuo externo, visualizando el cordón espermático [Fig. 21]. Es necesario identificar y diseccionar el nervio ilioinguinal, para después clampar el cordón espermático preservando este nervio.

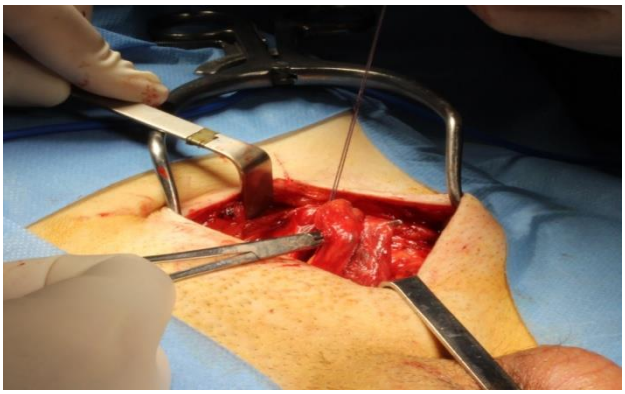

Figura 21: se localiza y aísla el cordón espermático

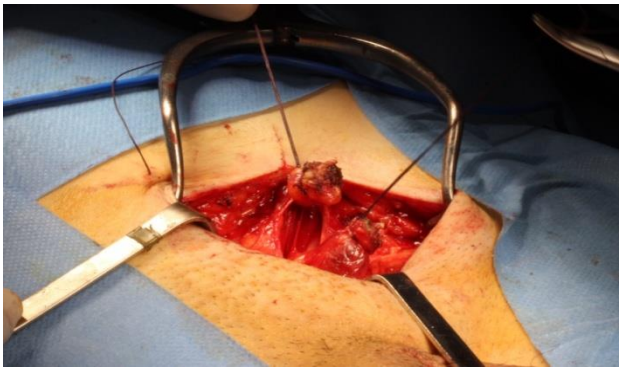

Figura 22: clampaje y sección del cordón espermático

Entre el clampaje superior e inferior se ligan de forma individual o en bloque el conducto deferente y los diversos vasos [Fig. 22]. Se extrae por el orificio que se

ha creado el teste y la porción inferior del cordón espermático [Fig. 23], de forma que gracias a esta vía de abordaje se ha evitado dañar el escroto, que debido a su vascularización linfática que drena a los ganglios inguinales superficiales, se incrementaría enormemente el riesgo al alterar las vías de drenaje habituales testiculares.

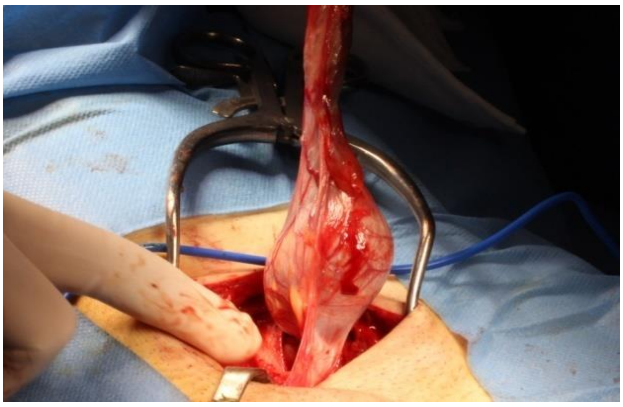

Figura 23: extirpación del testículo

Posteriormente se realizará un cierre por planos [Fig. 24].

Figura 24: cierre por planos de la herida quirúrgica

Las imágenes utilizadas en la exposición de la técnica quirúrgica de la orquidectomía radical fueron tomadas por el autor durante una intervención realizada por el Dr.Portillo

En algunos casos seleccionados puede utilizarse una medida menos agresiva, la **orquiectomía parcial** [Fig. 25]. La mayor indicación es ante la presencia de tumor < 2 cm en teste único. Entre los criterios de selección en testes bilateralesdestacan la existencia de una única masa intratesticular de < 2 cm, biopsias negativas tras la resección del tumor y ausencia de NITCG en el parénquima testicular remanente. En caso de existencia de NITCG en el parénquima restante será necesario practicar posteriormente una orquiectomía radical. En todo caso, será necesario un estricto seguimiento del paciente debido al mayor riesgo de recidivas en comparación con la orquiectomía radical.

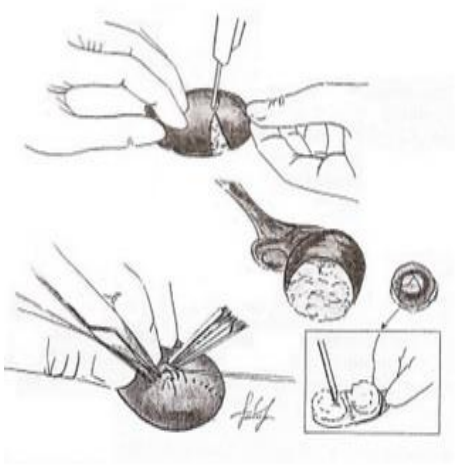

Figura 25: pasos clave de la orquiectomía parcial

Si existe invasión ganglionar retroperitoneal será necesario realizar un **vaciamiento ganglionar retroperitoneal (LDNRP)**.

Desde la aparición de esta técnica en el año 1948, sus indicaciones y su gravedad han disminuido considerablemente. En aquel momento se realizaba de forma sistemática una resección suprahiliar bilateral, mientras que en la actualidad diversos estudios han confirmado que la afectación de adenopatías suprahiliares es poco frecuente en los TCGNS iniciales. De esta forma, en el presente las resecciones suprahiliares sólo están indicadas en el tratamiento de las masas residuales o masas de TCGNS avanzados tras la administración de QT [38].

En las últimas dos décadas esta intervención ha sido sustituida por una resección infrahiliar, consiguiendo una importante disminución de la morbilidad. En la actualidad, la principal mortalidad derivada del VGRP es la infertilidad por lesión de las cadenas simpáticas y del plexo hipogástrico, estructuras encargadas de desencadenar el mecanismo de la eyaculación. Debido a este riesgo, se recomienda a todos los pacientes que se sometan a esta intervención que sigan un procedimiento de criopreservación de su semen.

Recientemente han aparecido las nuevas **técnicas de preservación neural**, consistentes en localizar cuidadosamente cada una de las estructuras nerviosas de la zona (cadenas y fibras simpáticas y plexo hipogástrico) [Fig. 26], que consiguen tasas mucho menores de alteraciones en la función sexual (Jewet 1988). En cualquier caso, ha de tenerse en cuenta que nunca se podrá comprometer los márgenes de resección (pudiendo aumentar la frecuencia de recidivas) por el simple hecho de tratar de mantener la función sexual, por lo que sólo se indica en algunos casos de TCG estadios I y II.

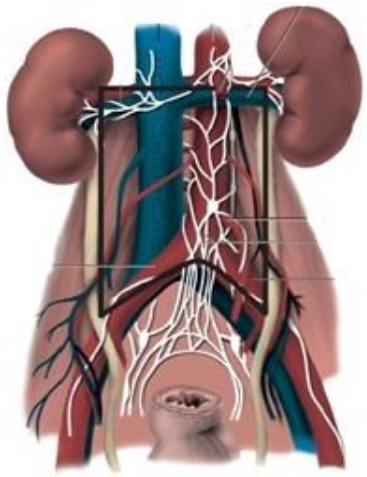

Figura 26: principales nervios retroperitoneales

A continuación se exponen los principales pasos del LDNRP:

1. Exposición del retroperitoneo: se consiguen resultados similares tanto con el abordaje toracoabdominal como con el transabdominal. El abordaje toracoabdominal tiene como ventajas el facilitar la visualización y disección de los ganglios suprahiliares y el reducir el riesgo de obstrucción intestinal postoperatoria; por el

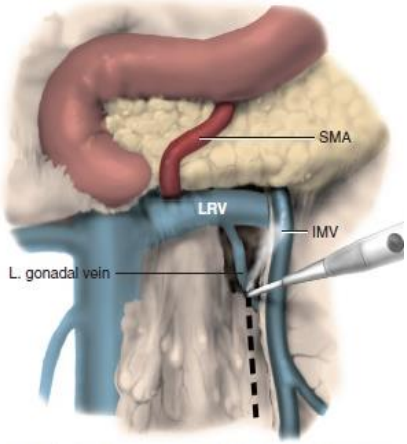

Figura 27: incisión retroperitoneal medial a la IMV

contrario, presenta complicaciones específicas como atelectasias pulmonares y necesidad de drenajes y analgesia por un tiempo prolongado. Tras la incisión cutánea se apartan las asas intestinales y se realiza una incisión en el retroperitoneo medial a la Vena Mesentérica Inferior (IMV) [Fig. 27]. Adicionalmente puede extenderse esta incisión por la hoja izquierda del peritoneo parietal e incluso sacrificar la IMV con el fin de exponer los espacios para-aórtico y parailiaco izquierdos.

2. Preparación de la disección: para evitar daños en estructuras importantes es necesaria la atención constante sobre las Arterias Mesentéricas, el páncreas, los vasos renales y los uréteres, teniendo en cuenta las posibles variantes anatómicas de todas ellas. Todas estas estructuras han de ser correctamente identificadas y disecadas para la correcta visualización de los ganglios linfáticos.

3. Linfadenectomía: se procede a la extirpación de cada uno de los grupos ganglionares retroperitoneales [Fig. 28], ligando los extremos libres para evitar una posible diseminación tumoral. Se comienza por el tejido linfático perivascular del riñón izquierdo, se continúa por la aorta y la cava (mediante la técnica "Split and Roll") y se finaliza por el tejido linfático perivascular del riñón derecho. La linfadenectomía puede ser derecha [Fig. 29], izquierda [Fig. 30] o bilateral. En esta fase de la intervención es en la que pueden aplicarse las técnicas de preservación neural.

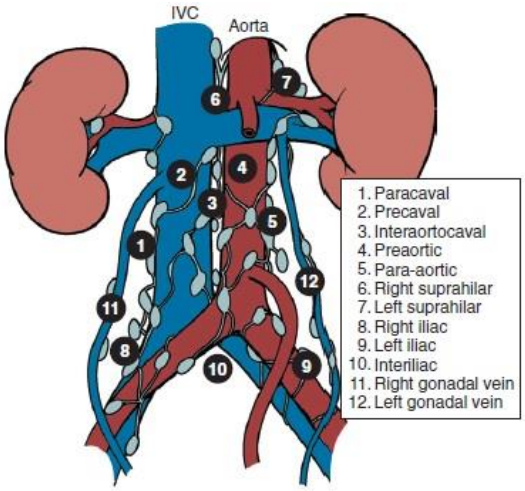

Figura 28: principales grupos ganglionares retroperitoneales

Figura 29: linfadenectomía derecha

Figura 30: linfadenectomía izquierda

Se han planteado múltiples variaciones de la LDNRP con el fin de preservar la eyaculación, todas ellas compartiendo dos principios básicos:

- Han de resecarse todos los nódulos linfáticos ipsilaterales entre los vasos renales y la bifurcación de la Arteria Iliaca Común.
- Ha de minimizarse la agresividad de la resección de los nódulos linfáticos contralaterales, en especial los situados por debajo de la Arteria Mesentérica Inferior.

Estos cambios tuvieron buenos resultados en los estudios a corto y medio plazo, aunque los últimos estudios a largo plazo publicados exponen unos resultados muy pobres.

Tratamiento de los TCGS

Tras la orquiectomía radical, el manejo es diferente en cada uno de los estadios clínicos [Fig. 31]:

- **Estadio I**: supone la forma más frecuente de presentación (80% de los casos), y tiene una tasa de supervivencia a 5 años cercana al 100% gracias a un manejo terapéutico en constante evolución en las últimas décadas[40, 41]. Existen 3 actitudes terapéuticas aceptadas: la observación, la quimioterapia adjuvante (QT) o la radioterapia adyuvante (RT).

  La RT adyuvante consiste en la aplicación de 20 dosis diarias de entre 25-65 Gy sobre el retroperitoneo y la pelvis ipsilateral (es la denominada "dog-leg configuration"), y consigue una tasa de recurrencia menor del 1%. Existe hasta un 18% de probabilidad a los 25 años de sufrir una neoplasia secundaria debida a la RT.

  La QT adyuvantese basa en 1 o 2 ciclos de Carboplatino, resultando igual de efectivo que la RT exclusiva (a diferencia de esta, requiere un control de la función renal basado en un estudio gammagráfico renal).

  Sin embargo, hoy en día el manejo terapeútico de eleción es la observación y sólo en caso de tener 2 factores de mal pronóstico se aplica QT. La RT ha sido relegada a un segundo plano o cuando la QT esté contrainidicada.

- **Estadios IIa y IIb**: supone el 17% de los casos, y su supervivencia a 5 años es también cercana al 100%. Los TCGS son muy sensibles tanto a la RT como a la QT, aunque la estrategia más usada es la QT con BEP (sobre todo cuando existen masas retroperitoneales múltiples o de > 3 cm) [43]. La RT también

obtiene excelentes resultados, y se utiliza una configuración dog-leg con dosis de 25-30 Gy.

- **Estadios IIc y III:** la supervivencia a 5 años se sitúa en torno al 91%. Se utiliza QT de inducción (BEPx3 o EPx4), que hasta en un 80% de los casos no obtendrá una resolución completa, sino que quedará una masa residual. La mitad de ellas se resuelven espontáneamente en 1 año, mientras que la otra mitad requerirán tratamiento por su riesgo de malignidad.

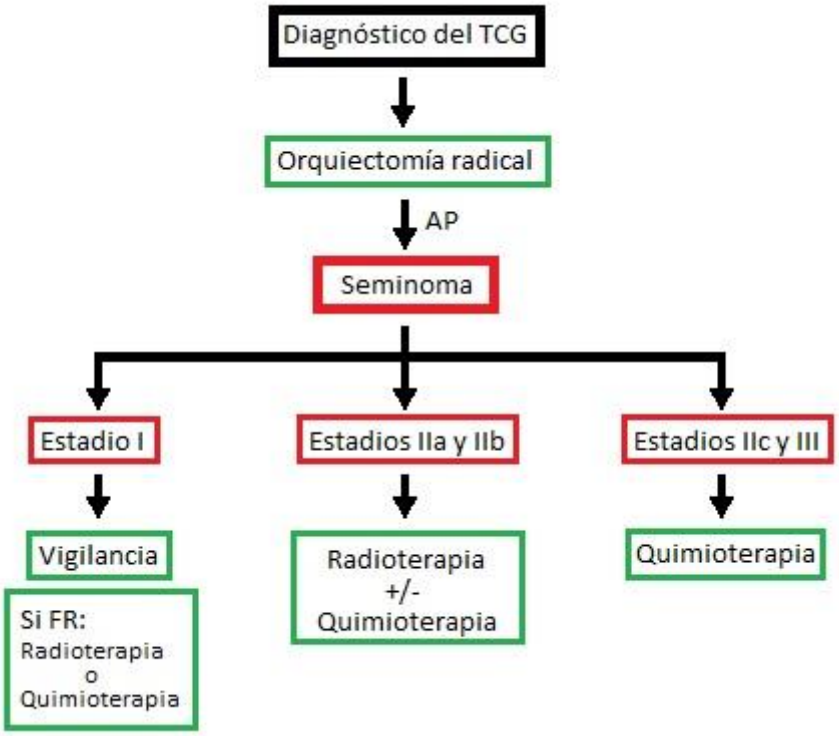

Figura 31: algoritmo terapéutico de los TCGS

El tratamiento de las **masas residuales** depende de su riesgo de malignidad, que es mayor cuanto más grande es la masa (el punto de corte se sitúa en 3 cm) [44]. La actitud terapéutica se decide, además de con el parámetro del volúmen tumoral, de su captación o no en el PET [Fig. 32]; en una masa mayor de 3 cm con PET negativo se seguirá una conducta expectante, mientras que si el PET es positivo se realizará una intervención quirúrgica [Fig. 33].

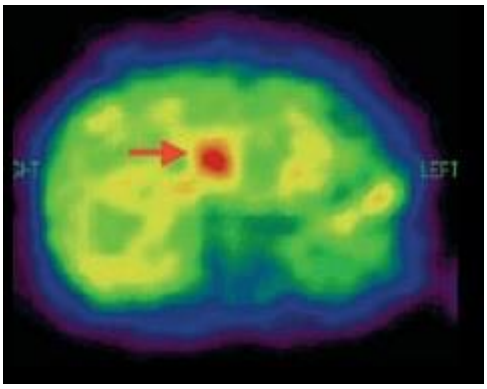

Figura 32: imagen de un PET con FDG-F^{18} de una masa residual de un TCGS

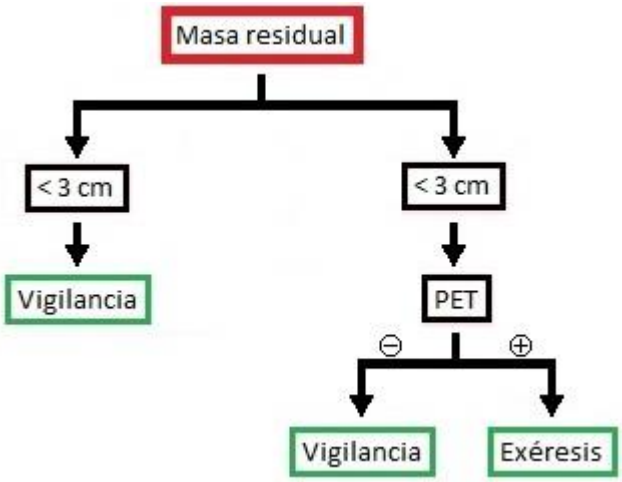

Figura 33: algoritmo terapéutico de las masas residuales

Se estima que un 15-20% de los pacientes con un TCGS avanzado sufrirán **recidivas tempranas** tras la QT de inducción [45]. Su manejo es controvertido dados los escasos datos que existen sobre esta situación relativamente rara, aunque la estrategia más aceptada es el uso de una segunda línea de QT con VeIPx4. Diferentes estudios muestran resultados muy prometedores, con respuesta completa a la QTen el 83% de los casos y un 53% se mantuvieron libres de nuevas recurrencias durante los 4 años que duró el estudio. Se ha detectado una importante incidencia de teratomas en el seno de estas recidivas tumorales, sin importar cuál fuese el tumor primario, por lo que antes de iniciar la segunda línea de QT debería realizarse una biopsia.

Las **recidivas tardías** son raras (aparecen en el 8% de los casos) y se consideran de buen pronóstico, en especial en pacientes cuya primera línea de tratamiento no estaba basada en el Cisplatino, ya que permitirá usarlo como opción terapéutica.

A continuación se expone el **Protocolo de tratamiento y seguimiento de los TCGS del Hospital Universitario Marqués de Valdecilla (HUMV)**:

- Tratamiento de TCGS estadio I:
  - Pacientes con factores de riesgo: se aplicarán 2 ciclos de Carboplatino, y se aplicará el protocolo de seguimiento que se expone en la tabla 5.

Tabla 5: seguimiento del TCGS sin factores de riesgo

	1er año	2º-5º año	A partir 6º año
Anamnesis	Cuatrimestral	Semestral	Anual
Exploración física	Cuatrimestral	Semestral	Anual
hCG y LDH	Cuatrimestral	Semestral	Anual
Rx tórax	Anual	Anual	
TAC abdominal	Semestral	Semestral Anual 3º al 5º	
Eco testicular	Cada 3 años (cada 2 si volumen < 12 cc o microcalcificaciones múltiples)		

- Pacientes sin factores de riesgo: seguimiento estricto, de la forma que se expone en la tabla 6.

Tabla 6: seguimiento del TCGS sin factores de riesgo			
	1er-2º año	**3º-5º año**	**A partir 6º año**
Anamnesis	Cuatrimestral	Semestral	Anual
Exploración física	Cuatrimestral	Semestral	Anual
hCG y LDH	Cuatrimestral	Semestral	Anual
Rx tórax	Anual	Anual	
TAC abdominal	Cuatrimestral	Anual	
Eco testicular	Cada 3 años (cada 2 si volumen < 12 cc o microcalcificaciones múltiples)		

Si existiesen dificultades para cumplir el seguimiento, el tratamiento consistiría únicamente en 2 ciclos de Carboplatino.

- Tratamiento de TCGS estadios II-IV:
  - Pacientes con buen pronóstico: la opción de primera elección consiste en 3 ciclos de BEP, aunque existen otras alternativas como EPx4 (eliminando la bleomicina en caso de riesgo ante su toxicidad, como en patología pulmonar, tabaquismo, edad >70 años o RT mediastínica o pulmonar previa) o RT a 36 Gy (en caso de adenopatías retroperitoneales menores de 5 cm y riesgo significativo de la QT).

  - Pacientes con pronóstico intermedio: el tratamiento en todos los casos es BEPx4.

  En ambos casos se aplicará el protocolo de seguimiento post-quimioterápico expuesto en la tabla 7.

Tabla 7: seguimiento del TCGS estadios II- IV			
	1er año	**2º-5º año**	**A partir 6º año**
Anamnesis	Cuatrimestral	Semestral	Anual
Exploración física	Cuatrimestral	Semestral	Anual
hCG y LDH	Cuatrimestral	Semestral	Anual
Rx tórax	Anual	Anual	
TAC abdominal	Semestral	Semestral al 2º Anual 3º al 5º	
Eco testicular	Cada 3 años (cada 2 si volumen < 12 cc o microcalcificaciones múltiples)		

- Tratamiento de las masas residuales: exéresis si su tamaño es mayor o igual a 3 cm. Para completar el estudio puede valorarse la utilización del PET-TAC.

Tratamiento de los TCGNS

En este caso también se ajusta el tratamiento a cada estadio clínico [Fig. 34]:

- **Estadio I:** su manejo varía dependiendo del nivel de riesgo con que se clasifique el riesgo de recidiva del tumor. Los factores en los que se basa esta clasificación son el nivel de invasión linfático y vascular y la predominancia o no de un componente de carcinoma embrionario. Aplicando esta clasificación de riesgo de recidiva tumoral, el manejo de los TCGNS estadio I es el siguiente:
    - Los pacientes sin ningún factor de riesgo presentan un riesgo bajo de recidiva, por lo que para su manejo bastará con una vigilancia activa.
    - Los pacientes con alguno de los factores de riesgo presentan un riesgo elevado de recidiva, y si están presentes los dos el riesgo es aún mayor. En esta situación lo más adecuado sería aplicar QT y según evolución LDNRP. El realizar LDNRP como primera opción, aunque efectiva desde el punto de vista terapeútico, puede significar un sobretratamiento a un 60-70% de los pacientes. Teniendo en cuenta la buena evolución de estos tumores si se hace un seguimiento estricto y si se trata adecuadamente según los hallazgos, parece razonable el no sobretratar con LDNRP inicial, sobre todo teniendo en cuenta la morbilidad y los efectos secundarios de la actitud quirúrgica sobre el retroperitoneo.

- **Estadios IIa y IIb**: el manejo de los pacientes con tumores en este estadio depende de la forma de estadiaje de la enfermedad, siendo distinta si el estadiaje ha sido documentado de forma clínica o patológica.
    - Estadio II clínico: en este caso diferenciaremos entre el manejo de los estadios clínicos IIa, IIb y IIc. En los pacientes en los que se detectan radiográficamente adenopatías afectadas de menos de 2 cm (estadio IIa) y marcadores tumorales normales, se recomienda la realización de un VGRP, permitiendo un estadiaje patológico y siguiendo como se explica más adelante. En los pacientes con adenopatías afectadas, dentro de las cuales alguna es mayor de 2 cm (estadio IIb), se recomienda QT adyuvante consistente en 2 ciclos de una combinación basada en Cisplatino.
    - Estadio II patológico (IIp): esta clasificación se realiza mediante el estudio de las piezas anatomopatológicas provenientes de una LDNRP previa realizada al paciente. El tratamiento posterior dependerá del resultado de dicho estudio, de forma que si existen adenopatías afectadas pero ninguna de ellas supera los 2 cm se recomienda una actitud vigilante. En los pacientes con adenopatías afectadas, dentro de

las cuales alguna es mayor de 2 cm, se recomienda QT adyuvante consistente en 2 ciclos de una combinación basada en Cisplatino.

- **Estadios IIc y III**: el tratamiento inicial consiste en la QT de inducción basada en el Cisplatino. El régimen de tratamiento específico y su duración vendrán determinados por el grupo de riesgo al que pertenecen, determinado por la International Germ Cell Cancer Collaborative Group Risk Clasiffication, o IGCCCG (explicado más adelante, en la sección "Pronóstico").
    - TCGNS de bajo riesgo: en la actualidad se ha abandonado el régimen BEPx4 a favor del BEPx3, ya que diversos estudios demostraron que tenían índices de supervivencia libre de enfermedad similares, beneficiándose de unos menores efectos adversos[47]. Con este tratamiento se alcanzan tasas de supervivencia a 5 años del 91-94%.
    - TCGNS de riesgo intermedio y elevado: en este caso el BEPx4 ha resultado claramente más eficaz, consiguiendo tasas de supervivencia a 5 años del 79% para los de riesgo intermedio y 49% para los de riesgo elevado. Se ha comparado el régimen VIPx4 (compuesto Vimblastina, Ifosfamida y Cisplatino) con el BEPx4 consiguiendo niveles de efectividad muy similares, pero dado que el régimen VIPx4 presenta una toxicidad hematológica y genitourinaria mucho mayor, el BEPx4 permanece como tratamiento estándar [48].

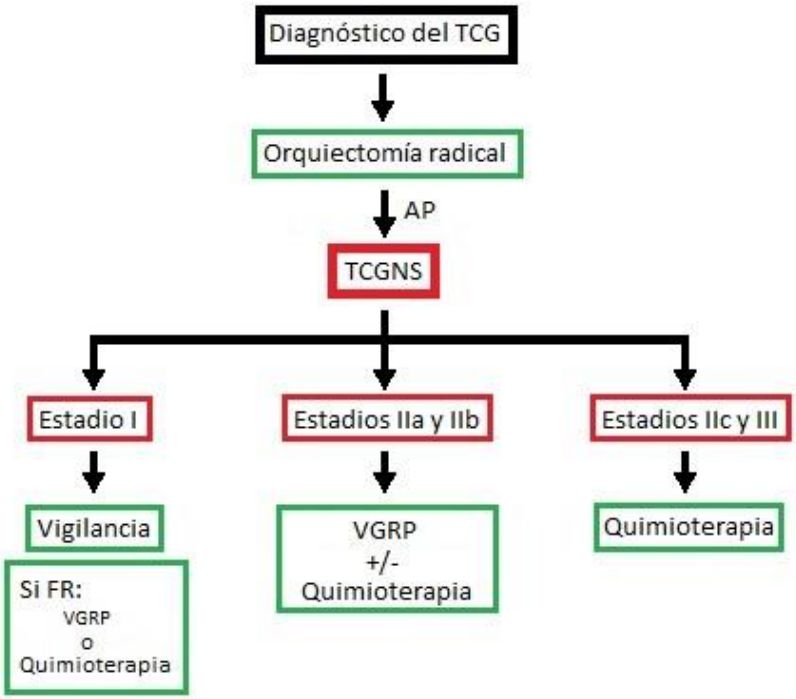

Figura 34: algoritmo terapéutico de los TCGNS

Tras la QT, los pacientes son clasificados en cuatro categorías según su respuesta al tratamiento:

- Categoría 1: respuesta completa, definida como la reducción de los marcadores tumorales hasta niveles normales y la desaparición de los hallazgos radiográficos anormales (se acepta como normal una masa residual < 1 cm).
- Categoría 2: reducción de los marcadores tumorales hasta niveles normales pero permanencia de los hallazgos radiográficos anormales.
- Categoría 3: reducción de los marcadores tumorales sin llegar a normalizarse, además de permanencia de hallazgos radiográficos anormales.
- Categoría 4: no se aprecia remisión de la enfermedad, sino que esta continúa su progresión.

Los pacientes clasificados como de categoría 3 o 4 (supone un 5-15% de los pacientes) serán tratados con una segunda línea de QT [49]. Posteriormente se practicará la exéresis de la **masa residual**, cuyo análisis histológico certifica que un 40% de los casos se trata de necrosis, un 45% de teratoma (la ausencia de teratoma en el tumor primario no excluye la existencia de teratoma en la masa residual) y un 15% de tejido maligno viable. Aunque la simple necrosis no requeriría exéresis, no existe ningún método eficaz para diferenciar entre estas tres entidades, por lo que habrá que extirparlas en todos los casos. El PET tampoco es capaz de diferenciarlas dada su baja especificidad en estos casos (56%), por lo que no se incluye en el manejo como sí se hace en el caso de la masa residual tras TCGS.

Hasta un 30% de los pacientes con masas residuales tienen masas residuales múltiples diseminadas el organismo [Fig. 35] (las zonas donde asientan con más frecuencia son el retroperitoneo, el tórax y la fosa supraclavicular izquierda). Se ha detectado en un 36% de los casos la existencia de discordancia histológica entre las diferentes masas residuales de un paciente. En caso de existir masas diseminadas por todo el organismo debe practicarse VLRP antes del resto de extirpaciones quirúrgicas de todas las masas, ya que el análisis histológico de las masas retroperitoneales se ha demostrado un buen predictor del tipo histológico que tendrán el resto de masas del organismo.

Figura 35: imagen de un TAC en el que se identifican múltiples masas relacionadas con la recidiva de un TCGNS

Incluso con la extirpación postquimioterápica de todas las masas, la supervivencia a 5 años se mantiene entre 45-77%, por lo que existe cierta controversia sobre su utilidad.

Tiene una importancia especial el tratamiento de las raras **metástasis cerebrales**, que sólo aparecen en un 1% de los TCG diseminados por lo que deberán ser sospechados en todos aquellos pacientes que presenten niveles plasmáticos muy elevados de β-HCG [46]. La mayoría son causadas por coriocarcinomas, que debido a su gran vascularización aumentan enormemente el riesgo de hemorragia intracraneal durante el tratamiento de estas metástasis. Su tratamiento consiste en una línea de QT (BEPx4) seguida de extirpación quirúrgica de la masa residual, y por último tratamiento de consolidación con otra línea de QT o con RT.

En referencia a las **recidivas** de los TCGNS, podemos diferenciar dos grupos:

- Recidiva en pacientes que no recibieron QT: aparece en pacientes con un TCGNS en estadio I cuyo manejo consistió en la vigilancia o el VLRP o pacientes con TCGNS en estadios IIa-IIb tratados con VLRP. El tratamiento de estas recidivas es la QT de inducción, que consigue tasas de curación del 95%. Mientras que en las recidivas que aparecen en pacientes que recibieron QT previa el momento de aparición de la recidiva es un factor determinante en el pronóstico, no ocurre así en este caso.

- Rediciva en pacientes que recibieron QT: en estos pacientes el momento de aparición de la recidiva sí resulta crítico para determinar su pronóstico.

  La mayoría de las recidivas aparecen en los 2 primeros años tras el tratamiento, y estas se definen como recidivas tempranas. Se han identificado ciertos factores de riesgo para la aparición de las recidivas, como la respuesta incompleta al tratamiento con la primera línea de QT, la localización mediastínica del tumor primario, la existencia de metástasis viscerales no pulmonares y los niveles elevados de AFP y hCG.

  El tratamiento con una segunda línea de QT tiene resultados mucho más pobres que en las recidivas de tumores que no fueron tratados con QT, y no existen datos suficientes para recomendar una pauta concreta. Así, pueden utilizarse regímenes de TIPx4, VIPx4 o VeIPx4.

  Se han estudiado los posibles beneficios de la QT de alta dosis, aunque no se ha demostrado más eficaz que los regímenes habituales, por lo que queda fuera del manejo estándar. Una vez se ha conseguido una buena respuesta con la segunda línea de QT (normalización de los marcadores tumorales) se realiza la extirpación quirúrgica de la masa. También son candidatos a extirpación quirúrgica algunos casos seleccionados entre aquellos pacientes cuyos marcadores tumorales siguen elevándose pero tienen una única masa resecable, denominándose en este caso “desperation surgery”.

El otro grupo de recidivas son las que se producen a partir de los 2 años tras el tratamiento, las tardías, siendo mucho más raras que las anteriores (sólo aparecen en un 3% de los pacientes con TCGNS [50]). Estas recidivas pueden diferenciarse en tres categorías histológicas: malignidad viable (54-88%), teratoma (12-28%) y transformación maligna (10-20%, destacando el adenocarcinoma). Aún no se han detectado claros factores de riesgo para el desarrollo de recidivas tardías, aunque se ha demostrado una asociación con los antecedentes de recaídas previas y la presencia de teratoma en las masas resecadas tras la QT. En la mayoría de los casos estos tumores son totalmente resistentes a la QT, por lo que la única opción terapéutica posible será la extirpación quirúrgica de la masa.

A continuación se expone el **Protocolo de tratamiento y seguimiento de los TCGNS del HUMV**:

- Tratamiento de TCGNS estadio I:
  - Pacientes con factores de riesgo (invasión vascular o linfáticao componente de CE): se tratarán con BEPx2, y su posterior seguimiento se detalla en la tabla 8.

Tabla 8: seguimiento del TCGNS con factores de riesgo

	1er año	**2º año**	**3º-5º año**	**> 5º año**
Anamnesis	Bimensual	Trimestral	Semestral	Anual
Exploración física	Bimensual	Trimestral	Semestral	Anual
hCG y LDH	Bimensual	Trimestral	Semestral	Anual
Rx tórax	Semestral	Semestral	Anual	
TAC abdominal	Mes 6	Mes 16	Meses 32, 48 y 52	
Eco testicular	Cada 3 años (cada 2 si volumen < 12 cc o microcalcificaciones múltiples)			

  - Pacientes sin factores de riesgo: requerirán un seguimiento estricto, que se expone en la tabla 9.

Tabla 9: seguimiento del TCGNS sin factores de riesgo

	1er año	**2º año**	**3º-5º año**	**> 5º año**
Anamnesis	Bimensual	Trimestral	Semestral	Anual
Exploración física	Bimensual	Trimestral	Semestral	Anual
hCG y LDH	Bimensual	Trimestral	Semestral	Anual
Rx tórax	Cuatrimestral	Semestral	Anual	
TAC abdominal	Mes 6	Mes 16	Meses 32, 48 y 52	
Eco testicular	Cada 3 años (cada 2 si volumen < 12 cc o microcalcificaciones múltiples)			

Si existiesen dificultades para cumplir el seguimiento, el tratamiento consistiría únicamente en 2 ciclos de BEP.

- Tratamiento de TCGNS estadios II-IV:
  - Pacientes con buen pronóstico: la opción terapéutica de primera línea es el BEPx3, aunque se añadirá un cuarto ciclo en caso de que los marcadores aún permanezcan positivos.
  - Pacientes con pronóstico intermedio o malo: se recomienda el BEPx4.

- Tratamiento de las masas residuales: está indicada la exéresis en todos aquellas masas de más de 1,5 cm, exceptuando el carcinoma embrionario con > 90% de disminución de la masa tumoral inicial, que se manejará conservadoramente. Si no se consigue la resección completa tras la cirugía, se administrarán cuatro ciclos de QT.

Un reciente estudio realizado por el Servicio de Urología del HUMV y presentado en el LXXVII Congreso Nacional de Urología en Vigo en Junio del 2012 analizó retrospecctivamente 106 orquiectomías realizadas por TCG estadio I con el fin de evaluar los factores asociados a la recidiva tumoral y la mortalidad de estos tumores [51].

Con un seguimiento medio de 88,8 meses, el 17% presentó recidiva metastásica, siendo tratados con QT el 83,3% y con cirugía el 16,7% restante. En este análisis se demostró una menor supervivencia libre de recidiva menor en los estadios pT2, pT3, además de aquellos casos que no habían recibido tratamiento adyuvante. La supervivencia global fue muy similar tanto en TCGS estadio I como en los TCGNS estadio I, en torno al 97% [Fig. 36].

Figura 36: comparación entre la supervivencia de los TCG estadio I en función de su parámetro T [41]

El **gonadoblastoma** es un raro tumor mixto que no metastatiza, pero que tiene un elevado riesgo ya que actúa como una lesión insitu que puede derivar en un TCG maligno (50% de los casos [52]. Dado que estos tumores aparecen en pacientes con disgenesia gonadal o trastornos intersexuales, en un gran porcentaje de los casos son bilaterales, por lo que su tratamiento será siempre una orquiectomía bilateral (se haya confirmado o no la afectación de ambos testículos).

Tratamiento de los tumores del estroma específico (TEG-E)

Los **tumores de células de Leydig** son los tumores de los cordones sexuales y el estroma gonadal más frecuentes, siendo el 90% de ellos benignos, pequeños, y bien definidos. Su tratamiento consiste en la orquiectomía radical. En el caso de los tumores malignos no están indicados la RT ni la QT, ya que estos tumores son resistentes a ambas. Dado que su diseminación suele ser al retroperitoneo y al pulmón, en determinados casos se indica una resección linfática retroperitoneal.

Los **tumores de células de Sertoli** son también en un 90% de los casos benignos. Su tratamiento consiste en la orquiectomía radical. De igual modo que el tumor de células de Leydig, el tratamiento de los tumores metastásicos ha de basarse únicamente en una resección linfática retroperitoneal si estuviese indicada, ya que son resistentes a la QT y la RT.

Tratamiento de los tumores del estroma no específico (TEG-NE)

Sólo han sido descritos un puñado de casos que puedan ser definidos como TEG-NE. Este grupo se compone de un conjunto de lesiones compuestas por una desigual proporción de tumor testicular de células de los cordones sexuales, sin poderse clasificar claramente de células de Sertoli o de Leydig [53]. Los más frecuentes son los angiomas, fibrmoas yleiomiomas.Suelen ser tumores fibrosos, pequeños y bien delimitados, de los que nunca se ha descrito que puedan malignizar. Por ello, la actitud terapéutica más adecuada hacia ellos es la vigilancia estrecha mediante TAC y control de los marcadores tumorales, o bien su extirpación para un exacto conocimiento patológico.

Tratamiento de los tumores secundarios del testículo

Los más frecuentes son los **linfomas no Hodking**, aunque en el conjunto de los tumores de teste son raros. En el 98% de los casos se trata de un tumor metastásico que se ha diseminado desde una localización extratesticular, y sólo en el 2% de los casos se trata de un tumor primario originado en el testículo. El tratamiento de elección es la orquiectomía radical, tras la cual debería ser estudiado y tratado por el servicio de Hematología. Dado que la mayoría de los casos se relacionan con enfermedad diseminada, el pronóstico es malo.

Otro tumor hematológico que puede asentar en el testículo es la **leucemia linfocítica**. Mientras que la anterior suele afectar a hombres mayores, esta afecta a niños. En el momento del diagnóstico la enfermedad suele estar en recesión, por lo que no suele

ser necesaria la orquiectomía, bastando con un tratamiento basado en RT exclusiva a dosis de 20 Gy. Deben radiarse ambos testículos, ya que frecuentemente existe afectación bilateral.

Los testículos también pueden verse afectadas por **metástasis de tumores sólidos** (los más frecuentes son próstata, pulmón, colon, melanoma o riñón). El tratamiento dependerá del manejo del tumor primario, aunque siempre debe plantearse la orquiectomía como método paliativo. Además, debe tenerse en cuenta que hasta en un 15% de los casos existe afectación bilateral, por lo que será necesaria la extirpación de ambos testículos.

Posibles complicaciones derivadas del tratamiento

Existen una serie de secuelas relacionadas con el tratamiento, que pueden ser divididas en 2 grupos: tempranas y tardías.

- Las tempranas están causadas por la QT (más tóxica), que produce muchos efectos adversos como fatiga, mielosupresión, favorece las infecciones, neuropatía periférica e insuficiencia renal, y por la RT, que produce fatiga, leucopenia y alteraciones digestivas. La espermatogénesis se ve afectada en la mayoría de los pacientes tras recibir QT o RT, aunque gran parte de los casos se recuperarán parcialmente, tardando más tras la QT (2-5 años) que tras la RT (2-3 años). Para evitar este intervalo de tiempo de recuperación y más aún la posibilidad de infertilidad permanente, se recomienda la criopreservación espermática antes de iniciar el tratamiento a los varones que deseen tener hijos posteriormente [39].

  Destacan además las secuelas relacionadas con la intervención quirúrgica, tales como las obstrucciones intestinales, las infecciones o la disfunción sexual y la taquicardia, las dos últimas causadas por la lesión de las estructuras nerviosas adyacentes.

- Entre las tardías destacan la neuropatía periférica (14-43%) el fenómeno de Raynaud (20-45%) [Fig. 37], el hipogonadismo (10%), la infertilidad, la pérdida de pelo, la afectación vascular o las segundas neoplasias (su riesgo relativo es el doble que para la población normal si sólo han recibido QT o RT, y el triple si han recibido las dos).

Figura 37: fenómeno de Raynaud

SEGUIMIENTO

La determinación periódica de las concentraciones plasmáticas de AFP y β-HCG es la medida más sensible para detectar posibles recaídas en el caso de los TCGNS. En el caso de los TCGS no está clara la utilidad de estas detecciones periódicas, y en este caso la mayoría de las recidivas son detectadas mediante una prueba de imagen.

La mayoría de los pacientes que recidivan lo hacen en los 2 primeros años tras el inicio del tratamiento. Pueden producirse recidivas tardías (más de 5 años después) pero son raras.

El carácter más o menos exhaustivo de este seguimiento periódico dependerá del tipo histológico del tumor original (TCGS o TCGNS), el estadio clínico y el riesgo de recurrencia.

La pauta de seguimiento aceptada hoy en día tanto de los TCGS como los TCGNS es la que se indicó anteriormente al referirnos a lo protocolizado en el HUMV (Tablas 5-9).

PRONÓSTICO

Un estudio retrospectivo [54] que analizó 5202 pacientes con TCGNS avanzados tratados con QT basada en cisplatino entre los años 1975 y 1990 determinó la existencia de ciertos factores independientes con valor pronóstico: niveles séricos de AFP, β-HCG, LDH, momento de iniciación del tratamiento quimioterápico, presencia de metástasis viscerales no pulmonares y TCGNS mediastínico primario.

Se estudiaron también 660 pacientes con TCGS avanzado, encontrando que únicamente la presencia de metástasis viscerales no pulmonares era un marcador pronóstico efectivo.

Basado en este estudio se creó la clasificación de riesgo de los TCG avanzados del International Germ Cell Cancer Collaborative Group (1997) (IGCCCG) [Tabla 10]. Se recomienda determinar a qué grupo de riesgo IGCCCG pertenece cada paciente, y usar esta clasficación como guía para decidir el tipo de tratamiento. Esta clasificación sólo puede aplicarse a pacientes con TCG avanzado en el momento del diagnóstico, y no es aplicable a los pacientes con recidivas.

Aproximadamente un 56%, 28% y 16% de los pacientes con TCGNS avanzado se clasifican como de bajo, intermedio y elevado riesgo por la clasificación IGCCCG; la supervivencia a 5 años es de 89-92%, 75-80% y 41-48% respectivamente.

Los TCGS avanzados se clasifican como de riesgo bajo (90%) o de riesgo intermedio (10%), no existiendo en este caso riesgo elevado. La supervivencia a 5 años es de 82-86% y 67-72%, respectivamente.

El sistema TNM incorpora más parámetros como los niveles de marcador tumoral o la presencia de metástasis viscerales no pulmonares para estadificar los TCG. Este sistema, sin embargo, ni incluye las diferencias pronósticas entre TCGS y TCGNS con metástasis viscerales no pulmonares, clasificando ambos casos como un estadio IIIC. En contraposición, la clasificación pronóstica IGCCCG sí tiene en cuenta estas diferencias y clasifica el primer caso como "riesgo intermedio" y el segundo como "riesgo elevado". De esta forma, la clasficación IGCCCG es más adecuada para determinar el pronóstico y seleccionar el tipo de tratamiento quimioterápico.

Tabla 10: International Germ Cell Cancer Collaborative Group Risk Clasiffication for Advanced GCT

Bajo riesgo	
TCGNS No metástasis viscerales no pulmonares Niveles bajos de marcadores: AFP < 1000 ng/ml y hCG < 5000 IU/l y LDH < 1,5 por encima de lo Normal	**TCGS** No metástasis viscerales no pulmonares Niveles normales de AFP, con cualquier nivel de hCG o LDH
Riesgo intermedio	
TCGNS No metástasis viscerales no pulmonares Niveles intermedios de marcadores: AFP 1000-10000 ng/ml y hCG 5000-50000 IU/l y LDH 1,5-10 por encima de lo Normal	**TCGS** Metástasis viscerales no pulmonares Niveles normales de AFP, con cualquier nivel de hCG o LDH
Riesgo elevado	
TCGNS Metástasis viscerales no pulmonares o mediastínicas Niveles elevados de marcadores: AFP >10000 ng/ml y hCG >50000 IU/l y LDH >10 por encima de lo Normal	

A continuación se exponen detalladamente los principales factores de pronósticos de las recidivas de los TCG:

- **Remisión inicial**: tanto la respuesta inicial al tratamiento (resolución completa versus parcial versus no respuesta) como la duración de esta remisión inicial son factores pronósticos importantes. Aquellos casos con progresión de la enfermedad durante o justo después del tratamiento quimioterápico basado en Cisplatino se denominan "enfermedad resistente al Cisplatino", con un pronóstico muy malo [55].

  Las recidivas tardías en los TCGNS también se consideran de mal pronóstico, aunque recientes estudios [56, 57], han demostrado tasas de supervivencia superiores al 68%. En el caso de los TCGS no se han evidenciado diferencias tan claras entre el pronóstico de las recidivas tempranas y las tardías [58].

- **Localización del tumor primario**: las recidivas tumorales que aparecen en los testículos tienen un mejor pronóstico que las que se localizan extragonadalmente [59].

- **Tipo histológico**: las recidivas de TCGS tienen un pronóstico mucho mejor que las de TCGNS [60]. El tratamiento quimioterápico estándar consiguió una supervivencia a largo plazo en el 50% de los pacientes con TCGS, mientras que sólo lo consiguió en un 35% de los pacientes con TCGNS [61].

- **Otros factores**: se han identificado múltiples factores pronósticos de menor importancia, tales como los niveles de AFP, β-hCG o presencia de metástasis óseas, hepáticas o cerebrales [62].

APLICACIÓN CLÍNICA

A continuación se expone un caso clínico real de un paciente que fue tratado en el Servicio de Urología del Hospital Universitario Marqués de Valdecilla durante mi estancia en el mismo.

Varón de 33 años acude a **Urgencias** por molestia testicular izquierda, donde es remitido a la consulta de Urología; allí se recogen los siguientes datos clínicos:

- Antecedentes personales: no intervenciones quirúrgicas previas, asma en la infancia.
- Antecedentes familiares: sin interés.
- Enfermedad actual: refiere que desde hace 2 semanas mientras se duchaba notó el testículo izquierdo más pesado, y con una consistencia más dura al tacto. No refiere dolor. No fiebre ni sintomatología miccional.
- Exploración física: abdomen blando y depresible, no masas ni megalias. Adenopatía inguinal izquierda. Testículo derecho normal. Testículo izquierdo aumentado de tamaño y consistencia al tacto, no adherido a planos superficiales, móvil, con sensación de mayor peso que el derecho.
- Pruebas complementarias: bioquímica normal, hemograma normal. Ecografía testicular: neoformación testicular izquierda de 3,3 cm (probable seminoma vs inguinal mixto).

Se le realiza una **ecografía testicular** para valorar la lesión, con los siguientes hallazgos:

Riñones, vejiga, próstata y aorta abdominal ecográficamente normales.

Asimetria testicular condicionada por un crecimiento unilateral del teste izquierdo. Dicho teste es hipoecogénico globalmente y con una masa sólida intratesticular hipoecogénica, de bordes irregulares y desdibujados y de morfología polilobulada. Está hipervascularizada con múltiples focos calcificados compatibles con neoformación vascular. Tiene un tamaño aproximado en el eje mayor de 3, 3 cm.

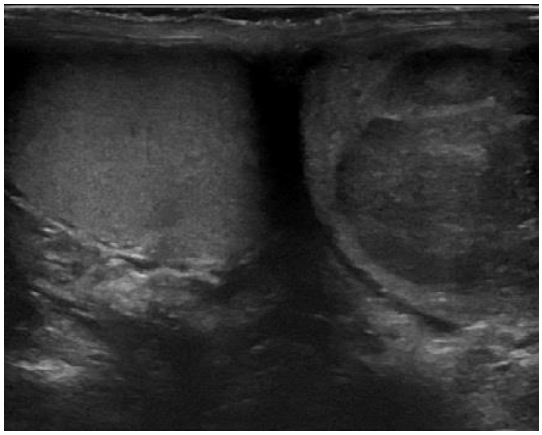

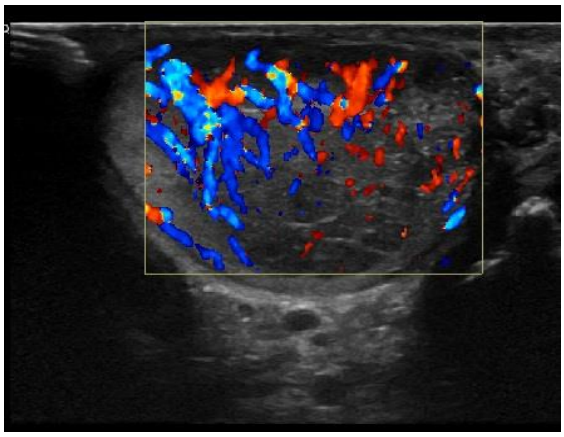

Se le explica al paciente la patología y la necesidad de cirugía, lo entiende y firma el consentimiento informado. El paciente quiere criopreservar su semen por lo que se contacta con el Servicio de Reproducción Asistida.

Se solicitan marcadores tumorales (LDH, AFP, βhCG). Los resultados son LDH: 191, AFP: 1,5 y βhCG: < 5. Los bajos niveles de los marcadores hacen sospechar también que se trata de un TCGS.

Tres semanas después se le practica al paciente una orquiectomía radical izquierda, que transcurrió sin incidencias. Se le propuso implante de prótesis de silicona en el mismo acto quirúrgico, pero el paciente lo rechazó. Postoperatorio normal siendo dado de alta hospitalaria a las 24 h.

Las fotografías utilizadas para ilustrar el procedimiento de la orquidectomía en este trabajo fueron tomadas en dicha intervención.

El análisis anatomopatológico de la pieza quirúrgica reveló los siguientes datos:

- Macroscópicamente al corte se evidencia el parénquima testicular y una formación blanquecina de 4 x 3,7 cm con áreas hemorrágicas. Es de consistencia media. Respeta la túnica albugínea y el borde quirúrgico.
- Microscópicamente se observa un tumor mixto compuesto por elementos de TCGS (4 cm en su eje máximo) y un carcinoma embrionario (2 mm). El TCGS infiltra la rete testis y la túnica albugínea, respetando epidídimo y el cordón espermático. Presencia de invasión vascular. Se evidencia la existencia de neoplasia intratubular de células germinales. La lesión se clasifica como **pT2 pNx**, que corresponde con un **estadio Ib**.

Dos semanas después acude a una revisión en la consulta de Urología, donde se revisa la herida quirúrgica [Figura 32]. Se solicita TAC como estudio de extensión para completar la estadificación tumoral y plantear el manejo posterior.

Figura 32

Tres semanas después de la intervención se realiza un TAC tóraco-abdominal con contraste, con los siguientes hallazgos:

Parénquima pulmonar normal, no adenopatías mediastínicas. Hígado de tamaño y morfología normal, con 2 pequeños quistes en el segmento VIII. La vesícula es normal y no presenta cálculos. Bazo, páncreas y glándulas suprarrenales son normales. Riñones, vejiga y próstata normales. Asas intestinales normales. No adenopatías retroperitoneadas o inguinales de tamaño significativo.

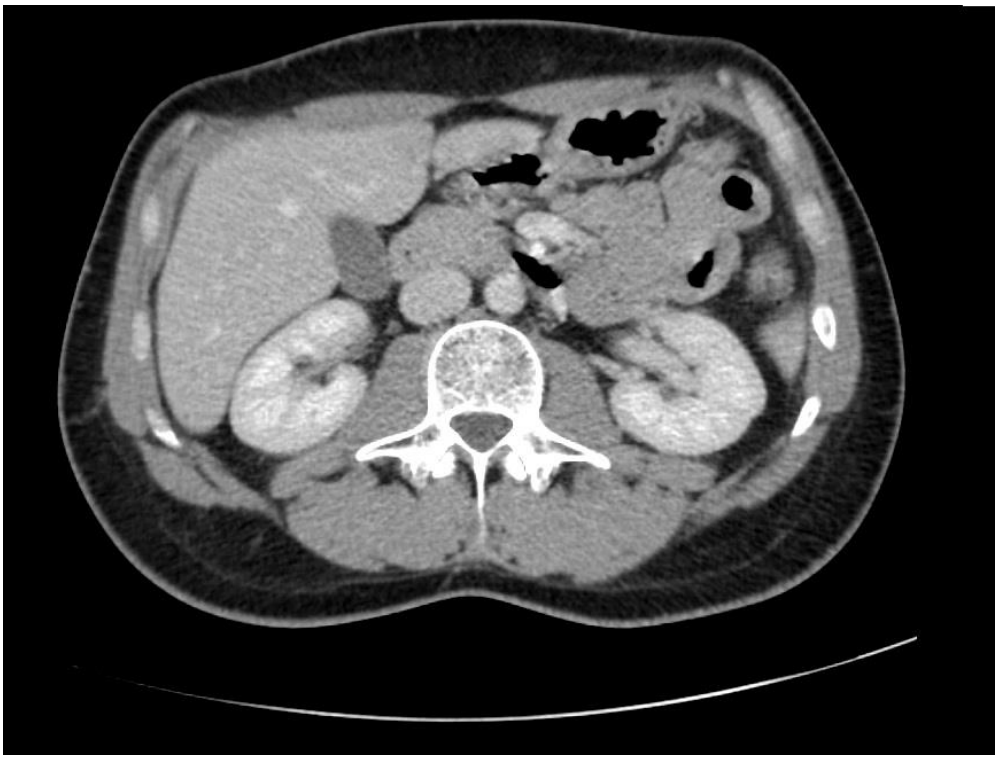

BIBLIOGRAFÍA

1. Siegel R, Ward E, Brawley O, Jemal A. Cancer statistics, 2011: The impact of eliminating socioeconomic and racial disparities on premature cancer deaths. CA Cancer J Clin 2011; 61:212.

2. Andrew J Stephenson, Timothy D. Gilligan. Neoplasias del testículo. Louis R Kavoussi, Alan W Partin, Andrew C Novick, Craig A Peters. Campbell-Walsh Urology 10ª edición. Madrid: Elsevier, 2004. p 837 – 870.

3. Skakkebaek NE, Berthelsen JG, Müller J. Carcinoma-in-situ of the undescended testis. Urol Clin North Am 1982; 9:377.

4. Gabrilove JL, Nicolis GL, Mitty HA, Sohval AR. Feminizing interstitial cell tumor of the testis: personal observations and a review of the literature. Cancer 1975; 35:1184.

5. Jonathan I. Epstein. Vías urinarias bajas y aparato genital masculino. Vinay Kumar, Abul K. Abbas, Nelson Fausto, Jon C. Aster. Patología estructural y funcional Robbins y Cotran. 8ª edición. Barcelona: Elsevier, 2010. p971 – 1004.

6. Krag Jacobsen G, Barlebo H, Olsen J, et al. Testicular germ cell tumours in Denmark 1976-1980. Pathology of 1058 consecutive cases. Acta Radiol Oncol 1984; 23:239.

7. Santagata S, Ligon KL, Hornick JL. Embryonic stem cell transcription factor signatures in the diagnosis of primary and metastatic germ cell tumors. Am J Surg Pathol 2007; 31:836.

8. Jones TD, Ulbright TM, Eble JN, et al. OCT4 staining in testicular tumors: a sensitive and specific marker for seminoma and embryonal carcinoma. Am J Surg Pathol 2004; 28:935.

9. Carrière P, Baade P, Fritschi L. Population based incidence and age distribution of spermatocytic seminoma. J Urol 2007; 178:125.

10. Stein M, Dale J, Kuten A, Moshkowitz B. Anaplastic seminoma and spermatocytic seminoma--a retrospective analysis. S Afr J Surg 1993; 31:144.

11. Mostofi FK, Sesterhenn IA, Davis CJ Jr. Developments in histopathology of testicular germ cell tumors. Semin Urol 1988; 6:171.

12. Krag Jacobsen G, Barlebo H, Olsen J, et al. Testicular germ cell tumours in Denmark 1976-1980. Pathology of 1058 consecutive cases. Acta Radiol Oncol 1984; 23:239.

13. Brosman SA. Testicular tumors in prepubertal children. Urology 1979; 13:581.

14. Motzer RJ, Amsterdam A, Prieto V, et al. Teratoma with malignant transformation: diverse malignant histologies arising in men with germ cell tumors. J Urol 1998; 159:133.

15. Brown NJ. Yolk-sac tumor ("orchioblastoma") and other testicular tumours of childhood. In: Pathology of the Testis, Pugh RC (Ed), Blackwell Scientific, Oxford 1976. p.356.

16. Jones TD, Ulbright TM, Eble JN, et al. OCT4 staining in testicular tumors: a sensitive and specific marker for seminoma and embryonal carcinoma. Am J Surg Pathol 2004; 28:935.

17. Cao D, Humphrey PA, Allan RW. SALL4 is a novel sensitive and specific marker for metastatic germ cell tumors, with particular utility in detection of metastatic yolk sac tumors. Cancer 2009; 115:2640.

18. Mostofi FK, Price EB Jr. Tumors of the male genital system. In: Atlas of Tumor Pathology, 2nd, Firminger HI (Ed), Armed Forces Institute of Pathology, Washington, DC 1973. p.53.

19. Cheville JC, Sebo TJ, Lager DJ, et al. Leydig cell tumor of the testis: a clinicopathologic, DNA content, and MIB-1 comparison of nonmetastasizing and metastasizing tumors. Am J Surg Pathol 1998; 22:1361.

20. Iczkowski KA, Bostwick DG, Roche PC, Cheville JC. Inhibin A is a sensitive and specific marker for testicular sex cord-stromal tumors. Mod Pathol 1998; 11:774.

21. McCluggage WG, Shanks JH, Whiteside C, et al. Immunohistochemical study of testicular sex cord-stromal tumors, including staining with anti-inhibin antibody. Am J Surg Pathol 1998; 22:615.

22. Vural F, Cagirgan S, Saydam G, et al. Primary testicular lymphoma. J Natl Med Assoc 2007; 99:1277.

23. Bosl GJ, Motzer RJ. Testicular germ-cell cancer. N Engl J Med 1997; 337:242.

24. Tseng A Jr, Horning SJ, Freiha FS, et al. Gynecomastia in testicular cancer patients. Prognostic and therapeutic implications. Cancer 1985; 56:2534.

25. Oosting SF, de Haas EC, Links TP, et al. Prevalence of paraneoplastic hyperthyroidism in patients with metastatic non-seminomatous germ-cell tumors. Ann Oncol 2010; 21:104.

26. Benson CB. The role of ultrasound in diagnosis and staging of testicular cancer. Semin Urol 1988; 6:189.

27. Marth D, Scheidegger J, Studer UE. Ultrasonography of testicular tumors. Urol Int 1990; 45:237.

28. Benson CB. The role of ultrasound in diagnosis and staging of testicular cancer. Semin Urol 1988; 6:189.

29. Toren PJ, Roberts M, Lecker I, et al. Small incidentally discovered testicular masses in infertile men--is active surveillance the new standard of care? J Urol 2010; 183:1373.

30. Bosl GJ, Motzer RJ. Testicular germ-cell cancer. N Engl J Med 1997; 337:242.

31. Richie JP, Garnick MB, Finberg H. Computerized tomography: how accurate for abdominal staging of testis tumors? J Urol 1982; 127:715.

32. Schultz-Lampel D, Bogaert G, Thüroff JW, et al. MRI for evaluation of scrotal pathology. Urol Res 1991; 19:289.

33. Wit M, Hartmann M, Kotzerke J, et al. [18F]-FDG-PET in clinical stageI and II non-seminomatous germ cell tumors: first results of the german multicenter trial (abstract). J Clin Oncol 2005; 23:379s.

34. Bower M, Rustin GJ. Serum tumor markers and their role in monitoring germ cell cancers of the testis. In: Textbook of Genitourinary Oncology, 2nd, Vogelzang NJ, Scardino PT, Shipley, WU, Coffey, DS (Eds), Lippincott, Williams and Wilkins, Philadelphia 2000. p.931

35. American Joint Committee on Cancer Staging Manual, 5th, Fleming ID, Cooper JS, Henson DE, et al (Eds), Lippincott-Raven, Philadelphia 1997. p.225.

36. Huddart R, Kataja V (2008) Testicular seminoma: ESMO clinical recommendations for diagnosis, treatment and follow-up- Ann Oncol 19 (suppl 2): ii52-ii54

37. Joel Sheinfeld, George J Bols. Cirugía de los tumores testiculares. Louis R Kavoussi, Alan W Partin, Andrew C Novick, Craig A Peters. Campbell-Walsh Urology 10ª edición. Madrid: Elsevier, 2004. p 871 – 892.

38. Donohue RE, Mani JH, Whitesel JA et al. Urology 1982; 20(6):559-65. Pelvic lymph node dissection. Guide to patient management in clinically locally confined adenocarcinoma of prostate.

39. Petersen PM, Skakkebaek NE, Rørth M, Giwercman A. Semen quality and reproductive hormones before and after orchiectomy in men with testicular cancer. J Urol 1999; 161:822.

40. Ries LA, Eisner MP, Kosary CL, et al. SEER Cancer Statistics Review, 1975-2001, National Cancer Institute, Bethesda, MD, 2004 http://seer.cancer.gov/csr/1975_2007/index.html (Accessed on April 11, 2011).

41. Siegel R, Ward E, Brawley O, Jemal A. Cancer statistics, 2011: The impact of eliminating socioeconomic and racial disparities on premature cancer deaths. CA Cancer J Clin 2011; 61:212.

42. Beyer J, Albers P, Altena R et al. Ann Oncol 2013; 24(4):878-88. doi: 10.1093/annonc/mds579. Epub 2012 Nov 14. Maintaining success, reducing treatment burden, focusing on survivorship: highlights from the third European consensus conference on diagnosis and treatment of germ-cell cancer.

43. Aparicio J, Maroto P, García Del Muro X et al. Ann Oncol. 2014; 25(11):2173-8. doi: 10.1093/annonc/mdu437. Epub 2014 Sep 10. Prognostic factors for relapse in stage I seminoma: a new nomogram derived from three consecutive, risk-adapted studies from the Spanish Germ Cell Cancer Group (SGCCG).

44. Fléchon A, Tavernier E, Boyle H, Meeus P et al. BJU Int. 2010; 106(6):779-85. doi: 10.1111/j.1464-410X.2009.09175.x. Epub 2010 Jan 19. Long-term oncological outcome after post-chemotherapy retroperitoneal lymph node dissection in men with metastatic nonseminomatous germ cell tumour.

45. Mencel PJ, Motzer RJ, Mazumdar M et al. J Clin Oncol. 1994; 12(1):120-6. Advanced seminoma: treatment results, survival, and prognostic factors in 142 patients.

46. Fosså SD, Stenning SP, Gerl A et al. Br J Cancer. 1999; 80(9):1392-9. Prognostic factors in patients progressing after cisplatin-based chemotherapy for malignant non-seminomatous germ cell tumours.

47. Loehrer PJ Sr, Gonin R, Nichols CR, Weathers T, Einhorn LH. J Clin Oncol 1998; 16(7):2500-4. Vinblastine plus ifosfamide plus cisplatin as initial salvage therapy in recurrent germ cell tumor.

48. Nichols CR, Catalano PJ, Crawford ED et al. J Clin Oncol 1998; 16(4):1287-93. Randomized comparison of cisplatin and etoposide and either bleomycin or ifosfamide in treatment of advanced disseminated germ cell tumors: an Eastern

Cooperative Oncology Group, Southwest Oncology Group, and Cancer and Leukemia Group B Study.

49. Debono DJ, Heilman DK, Einhorn LH, Donohue JP. J Clin Oncol. 1997; 15(4):1455-64.Decision analysis for avoiding postchemotherapy surgery in patients with disseminated nonseminomatous germ cell tumors.

50. Ronnen EA, Kondagunta GV, Bacik J et al. J Clin Oncol. 2005; 23(28):6999-7004. Incidence of late-relapse germ cell tumor and outcome to salvage chemotherapy.

51. Gala Solana, L.; Truan Cacho, D.; Hidalgo Zabala, E.; Portillo Martín et all. *Servicio de Urología. Hospital Universitario Marqués de Valdecilla. Universidad de Cantabria. Santander.* Evolución de 106 tumores de células germinales estadio I tratados en el Hospital Universitario Marqués de Valdecilla (HUMV).

52. Ulbright TM, Henley JD, Cummings OW, Foster RS, Cheng L. Am J Surg Pathol. 2004; 28(9): 1212-6. Cystic trophoblastic tumor: a nonaggressive lesion in postchemotherapy resections of patients with testicular germ cell tumors.

53. Tarjen, M.; Sarkissov, G.; "Unclasified sex cord/gonadal stromal testis tumor with predominance of spindle cels". APMIS, 114: 465, 2006.

54. International Germ Cell Consensus Classification, 1997

55. Beyer J, Kramar A, Mandanas R, et al. High-dose chemotherapy as salvage treatment in germ cell tumors: a multivariate analysis of prognostic variables. J Clin Oncol 1996; 14:2638.

56. Sharp DS, Carver BS, Eggener SE, et al. Clinical outcome and predictors of survival in late relapse of germ cell tumor. J Clin Oncol 2008; 26:5524.

57. Dieckmann KP, Albers P, Classen J, et al. Late relapse of testicular germ cell neoplasms: a descriptive analysis of 122 cases. J Urol 2005; 173:824.

58. George DW, Foster RS, Hromas RA, et al. Update on late relapse of germ cell tumor: a clinical and molecular analysis. J Clin Oncol 2003; 21:113.

59. Hartmann JT, Einhorn L, Nichols CR, et al. Second-line chemotherapy in patients with relapsed extragonadal nonseminomatous germ cell tumors: results of an international multicenter.

60. Warde P, Gospodarowicz M. Evolving concepts in stage I seminoma. BJU Int 2009; 104:1357.

61. Vuky J, Tickoo SK, Sheinfeld J, et al. Salvage chemotherapy for patients with advanced pure seminoma. J Clin Oncol 2002; 20:297.

62. International Prognostic Factors Study Group, Lorch A, Beyer J, et al. Prognostic factors in patients with metastatic germ cell tumors who experienced treatment failure with cisplatin-based first-line chemotherapy. J Clin Oncol 2010; 28:4906.