FACULTAD DE MEDICINA
UNIVERSIDAD DE CANTABRIA

GRADO EN MEDICINA
TRABAJO FIN DE GRADO

ESTATUS GANGLIONAR AXILAR EN EL CÁNCER DE MAMA

AXILLARY LYMPH NODE STATUS IN BREAST CANCER

Autora: Lucía Picazo Moreno

Director: D. Fernando Hernanz de la Fuente

Santander, Junio 2015

Resumen:

***INTRODUCCIÓN**:* La estadificación ganglionar axilar aporta información de vital importancia para la planificación terapéutica y como factor pronóstico en el cáncer de mama. La Biopsia Selectiva del Ganglio Centinela (BSGC) es la técnica de elección para estadificar la axila. La tendencia actual es reducir cada vez más la indicación de linfadenectomía axilar.

OBJETIVO: Analizar: a)los métodos de evaluación ganglionar axilar empleados en el Servicio de Cirugía General Hospital Universitario Marqués de Valdecilla; b)la extensión tumoral ganglionar de nuestras pacientes; y c)la actuación llevada a cabo en la axila.

MATERIAL Y MÉTODO: Analizamos retrospectivamente el estado ganglionar axilar y la actuación sobre la axila de 89 pacientes intervenidas de cáncer de mama en el Servicio de Cirugía General del HUMV entre Junio 2013 y Marzo 2015.

RESULTADOS: Se identificaron 2 pacientes con afectación ganglionar axilar mediante una PAAF/BAG ecoguiada prequirúrgica. En las pacientes restantes se estadificó la axila mediante BSGC (97,95%), identificándose al menos 1 ganglio centinela en todos los casos. 24 pacientes tenían axila positiva (28,57%). A 9 (37,5%) se les realizó linfadenectomía axilar. En 5 casos no se encontró afectación axilar en el espécimen de la linfadenectomía.

CONCLUSIONES: La BSGC es una técnica óptima para evaluar el estado de cadena ganglionar axilar en el cáncer de mama. Los métodos de evaluación ganglionar prequirúrgicos poseen numerosas limitaciones para estadificar la axila correctamente. Los resultados de nuestro estudio sugieren que las indicaciones de LA podrían reducirse aún más puesto que en numerosas ocasiones no se encuentra afectación ganglionar axilar en el espécimen de la linfadenectomía.

Palabras clave: Ganglio centinela, Cáncer de mama, Linfadenectomía axilar.

Abstract:

BACKGROUND: Axillary nodal staging provides information of vital importance for therapeutic planning and as a prognostic factor in breast cancer. The Sentinel lymph node biopsy is the gold standard technique for predicting the status of the axilla. The current trend is to increasingly reduce the indication of axillary lymph node dissection.

OBJECTIVE: To analyze: a)axillary nodal staging techniques used in the General Surgery Unit of Marqués de Valdecilla University Hospital, b)tumor nodal extension of our patients; and c)the interventions carried out in the axilla.

PATIENTS AND METHOD: We retrospectively analyzed the axillary nodal status and performance on the axilla of 89 patients treated by breast cancer surgery in the General Surgery Unit of HUMV between June 2013 and March 2015.

RESULTS: Before surgery, axillary node involvement was identified in 2 patients by FNAB/CNB guided by ultrasounds. In the remaining patients, the axilla was staged by Sentinel lymph nodel biopsy (97.95%), identifying at least one sentinel node in all cases. 24 patients had positive axillary lymph nodes (28.57%). 9 patients (37.5%) underwent axillary lymph node dissection. In 5 cases, no axillary involvement was found in the lymphadenectomy specimen.

CONCLUSIONS: Sentinel lymph node biopsy is an excellent technique for assessing the status of axillary lymph node chain in breast cancer. The preoperative nodal evaluation methods have many limitations for staging the axilla accurately. The results of our study suggest that axillary dissection indications could be reduced even more, as in many cases axillary lymph node involvement is not found in the lymphadenectomy specimen.

Key words: Sentinel node, Breast cáncer, Axillary lymph node dissection.

ÍNDICE:

1. Importancia del estado ganglionar axilar en el cáncer de mama……6

2. Métodos de estadificación ganglionar…….8

3. Biopsia Selectiva del Ganglio Centinela: Concepto, hipótesis y técnica…….16

4. Indicaciones actuales de la linfadenectomía axilar…….24

5. Casuística del Hospital Universitario Marqués de Valdecilla……28
   - Introducción
   - Objetivo
   - Material y método
   - Resultados
   - Discusión

6. Casos clínicos……..34

7. Bibliografía……37

1. Importancia del estado ganglionar axilar en el cáncer de mama:

En la actualidad el mejor indicador pronóstico en pacientes con cáncer de mama es la presencia o ausencia de metástasis en los ganglios linfáticos axilares. Un pequeño porcentaje de pacientes con ganglios axilares negativos presentarán una recurrencia dentro de los primeros 10 años, mientras que un elevado porcentaje de las pacientes con ganglios axilares positivos volverán a estar afectadas por la enfermedad en los 10 primeros años. Esto depende también en gran medida del número de ganglios afectados: aquellas pacientes con 4 o más ganglios afectados tendrán un peor pronostico.

Las zonas que reciben el drenaje linfático de la mama (cadena axilar, mamaria interna y grupos de ganglios supraclaviculares) son las áreas regionales más frecuentemente afectadas por la diseminación de un cáncer de mama. Los nódulos linfáticos axilares reciben el 85% del drenaje linfático correspondiente a los cuatro cuadrantes de la mama, siendo así los más frecuentemente afectados por la diseminación de un carcinoma de mama.

FACTORES DE RIESGO DE AFECTACIÓN AXILAR
Tamaño del tumor primario
Márgenes excisión del tumor primario
Localización del tumor primario
Grado histológico

Cuadro 1. Factores de riesgo de afectación axilar

Como muestra el cuadro 1, la probabilidad de afectación ganglionar axilar depende de factores como el tamaño y localización del tumor primario, márgenes y grado histólogico.

A mayor tamaño tumoral, más posibilidades de afectación axilar: mientras que un tumor de <0.5 cm tiene aproximadamente un 5% de probabilidades de diseminación axilar, un tumor de >5 cm afectará a los ganglios axilares en más de un 70% de los casos [1]**.** Aún así, las metástasis axilares son relativamente frecuentes incluso en tumores menores de 1 cm, de ahí la vital importancia de conocer el estado de los ganglios de la axila incluso en tumores de pequeño tamaño.

La afectación linfática axilar es más frecuente en pacientes en las que persisten márgenes tumorales positivos tras reintervención para ampliar los márgenes de la neoplasia primaria, al compararlo con pacientes con márgenes adecuados tras una primera intervención o en las que en la reintervención para ampliar los márgenes estos resultan ser finalmente negativos.

La localización tumoral también es un factor a tener en cuenta, ya que los tumores situados en los cuadrantes laterales drenan con más frecuencia en los ganglios axilares. Esto es debido a que los tumores de localización medial tienen mayor probabilidad que los laterales de drenar en la cadena ganglionar de la mamaria interna.

El método de gradación histológica que se utiliza actualmente es el sistema de Scarff-Bloom-Richardson modificado, que evalúa la formación de túbulos, el grado nuclear y el número de mitosis por campo. De este modo los tumores se clasifican según su gradación histológica en tumores G1 (bien diferenciados), G2 (moderadamente diferenciados) y G3 (poco diferenciados). Los tumores G1 se asocian con una menor frecuencia de afectación axilar respecto a los tumores G2 y G3. La incidencia de afectación axilar en tumores de un tamaño similar varía desde un 3,4% los G1 a un 21% los G3 [1].

La estadificación ganglionar axilar tiene además un importante valor terapéutico, ya que la presencia o ausencia de afectación axilar determina un diferente manejo terapéutico: tratamiento neoadyuvante, técnicas quirúrgicas más o menos agresivas y tratamiento adyuvante.

Revisamos el estado actual de los diversos métodos que permiten evaluar la afectación o no afectación de los ganglios linfáticos axilares, así como la técnica de la Biopsia Selectiva del Ganglio Centinela y los cambios recientes en las indicaciones de la linfadenectomía axilar. Analizamos los datos obtenidos de una serie de casos de cáncer de mama del Servicio de Cirugía General del Hospital Universitario Marqués de Valdecilla. Exponemos también un caso ilustrativo para una mejor integración de los conceptos aquí expuestos.

2. Métodos de estadificación ganglionar axilar:

El estado de los ganglios linfáticos axilares es uno de los factores pronósticos más importantes en el cáncer de mama y, para conocerlo, el método de elección es el abordaje quirúrgico o percutáneo y posterior estudio histológico de los ganglios extirpados. Todo esto se vuelve aún más importante en vista de la cambiante presentación del cáncer de mama: un diagnóstico cada vez más precoz que permite identificar tumores cada vez más pequeños aumentado la frecuencia de casos en los que los ganglios linfáticos axilares permanecen indemnes, lo que hace cuestionable el uso de técnicas invasivas agresivas para la estadificación de la enfermedad.

Exponemos la utilidad de cada técnica de evaluación ganglionar por separado, dividiéndolas en técnicas invasivas y no invasivas o mínimamente invasivas.

TÉCNICAS NO INVASIVAS O MÍNIMAMENTE INVASIVAS:

1. Evaluación clínica axilar:

La palpación de la axila en la exploración física carece de sensibilidad y de especificidad suficiente para determinar por sí sola el estado de los ganglios axilares.

El problema radica en que los ganglios linfáticos metastásicos no son palpables en numerosas ocasiones y, además, pueden ser confundidos con ganglios linfáticos reactivos. Su valor predictivo positivo (VPP) fluctúa entre el 60-80%, mientras que su valor predictivo negativo (VPN) es sólo del 50-60%.

Esta técnica únicamente nos orientará en caso de encontrar a la palpación ganglios linfáticos de consistencia dura, aumentados de tamaño y poco móviles. Incluso en estas circunstancias, es obligatorio a realizar una punción aspiración con aguja fina (PAAF) o biopsia con aguja gruesa (BAG) guiada por ultrasonografía debido a que actualmente la única manera de confirmar afectación ganglionar es la demostración histológica de infiltración ganglionar tumoral. Sin embargo, una palpación axilar normal, sin datos sugerentes de malignidad, no excluye la afectación metastásica ganglionar en ningún caso.

Por lo tanto, debido a su baja sensibilidad y especificidad, los datos a la exploración física sugestivos de afectación ganglionar axilar neoplásica precisarán el uso de ultrasonografía y obtención de una muestra histológica para su confirmación; mientras que una palpación axilar normal, sin datos sugerentes de malignidad, no excluye la afectación ganglionar y es indicativa de estadificación quirúrgica.

2. Ecografía ± Punción-aspiración aguja fina / Biopsia con aguja gruesa:

En pacientes con ganglios palpables o con características ecográficas sospechosas de malignidad se realiza una PAAF o BAG ecoguiada obteniendo material susceptible de examen histológico. Éste condicionará el abordaje quirúrgico de la axila, ya que, de ser positivo, identifica a pacientes a los que se les debe que realizar linfadenectomía axilar directamente. Sin embargo, la ausencia de identificación ecográfica de afectación axilar no excluye la diseminación tumoral ganglionar, por lo que es indicativo de estadificación quirúrgica mediante BSGC.

Su principal ventaja se basa en que permite detectar ganglios axilares con alteraciones morfológicas sugestivas de afectación metastásica no evidentes en la palpación axilar, y realizar punción ecoguiada de los mismos. Si se confirma histológicamente el diagnóstico, evita una BSGC innecesaria. A esto se suma su sencillez y ausencia de radiación.

Entre sus desventajas se encuentra la semejanza ecogénica entre los ganglios normales y la grasa circundante, sumado a que los depósitos tumorales ganglionares menores a 0.5 cm suelen pasar inadvertidos. Otra desventaja importante es que se trata de una prueba observador-dependiente que, además, impide la valoración simultánea de ambas axilas.

Los ganglios normales son ovalados, bien definidos, hipoecoicos, con un área central ecogénica correspondiente al hilio. Por el contrario, los ganglios con afectación metastásica se vuelven redondeados o irregulares, con ecoestructura heterogénea, áreas hipoecoicas, ausencia parcial o completa del hilio e hipertrofia cortical excéntrica. Además, la neovascularización es un dato característico tumoral, pero su estudio con ecografía Doppler-color es sobre todo útil en ganglios palpables, disminuyendo su sensibilidad notablemente en los no palpables.

Concluimos que la PAAF o BAG de los ganglios axilares bajo guía ecográfica en axilas clínicamente positivas puede ahorrar a las pacientes el tiempo y el coste extras de la BSGC, pero no es lo bastante sensible como para sustituir a la estadificación quirúrgica en pacientes con axila clínicamente negativa o en aquellas en las que no se identifique afectación ganglionar tras la PAAF o BAG ecoguiada.

3. Mamografía:

La mamografía tan sólo permite la visualización de algunos ganglios axilares, dependiendo de la técnica y de las características físicas de la paciente (la obesidad permite identificar menos ganglios) y normalmente solo permite visualizar aquellos situados en la parte inferior del nivel I de Berg.
La desventaja de esta técnica radica en que las características mamográficas de los ganglios linfáticos axilares son altamente inespecíficas. El ganglio normal suele aparecer iso o hipodenso en relación con el parénquima mamario, con identificación del hilio graso en la parte central. Sólo ganglios muy aumentados de tamaño, homogéneamente densos, con ausencia de la grasa central y con bordes espiculados podrán ser sugestivos de afectación metastásica. Infrecuentemente pueden aparecer microcalcificaciones en el espesor ganglionar, caso en el cual habría que realizar diagnóstico diferencial con la toma de sales de oro para el tratamiento de la artritis reumatoide, tratamiento que, por otra parte, ya está en desuso.
La mamografía carece de poder discriminativo entre ganglios neoplásicos y ganglios reactivos, lo que determina una elevada tasa de falsos negativos y un VPN demasiado bajo.

Así, la no identificación de ganglios sospechosos en la mamografía no excluye la posible afectación tumoral axilar, ya que, en primer lugar, una afectación metástasica axilar de pocos milímetros puede no alterar la morfología ganglionar radiológica

y, en segundo lugar, porque debido a que la visualización ganglionar está en parte condicionada por las características físicas individuales, podrían existir ganglios afectados no visibles en la mamografía. Por todo esto, la mamografía no se emplea sistemáticamente para la evaluación axilar. No obstante, la presencia en la mamografía de ganglios asimétricos aumentados de tamaño, debe ser considerada sugestiva de afectación neoplásica y ser evaluada con ultrasonografía y obtención de material para estudio histopatológico.

4. Tomografía Axial Computarizada (TAC):

La tomografía axial computarizada permite, a diferencia de la mamografía, visualizar los tres niveles axilares de Berg. Se usa el tamaño ganglionar mayor de 1 cm como criterio para la valoración de afectación ganglionar, valor para el cual se describe una sensibilidad del 50% y una especificidad cercana al 75%, parámetros no suficientes para sustituir a la estadificación quirúrgica.
Esto determina que el tamaño ganglionar por sí solo, valorado por TAC, tampoco es un factor preciso para la definición del estado axilar.

5. Resonancia Magnética (RM):

El valor de esta prueba de imagen ha cobrado importancia en el cáncer de mama debido al particular realce que presenta el tumor primario tras la administración de contraste con gadolinio, en íntima relación con la angiogénesis tumoral.

El uso de la RM en pacientes con afectación axilar metastásica pero cuyo examen físico y ecografía son normales ha demostrado utilidad, pero la experiencia con esta técnica para la valoración de la axila en el cáncer de mama es muy limitada debido, entre otros, a que no está disponible en muchos hospitales.

La ventaja de la RM respecto a la ecografía axilar está en la habilidad de comparar directamente ganglios axilares sugestivos de afectación con la axila contralateral, disminuyendo además la variabilidad interobservador de la ecografía. Las características morfológicas de los ganglios en la RM son similares a las de la ecografía, siendo la más sugestiva de diseminación tumoral ganglionar la desaparición del hilio graso.
En la actualidad no existe un consenso acerca del empleo de la RM para la evaluación ganglionar, ya que muchos ganglios normales presentan el realce característico del cáncer de mama en la resonancia magnética, pero se necesitan más estudios para determinar el valor de esta prueba en la evaluación axilar sistemática.

Modalidades avanzadas de resonancia magnética han demostrado una mejoría en la evaluación axilar prequirúrgica. La espectroscopia de hidrógeno por resonancia magnética (MRS) es una técnica que no emplea contraste y que mide la concentración de determinados metabolitos en el tejido en cuestión. Los ganglios metastásicos presentan elevadas concentraciones de metabolitos como glicerofosfocolina, colina, lactato y difosfoglucosa de uridina. Con esta técnica se observó que usando el ratio glicerofosfocolina/treonina se detectaban las metastasis axilares en un 88% de los casos [2].

La linfangiografía por resonancia magnética, basada en la captación de nanopartículas de óxido de hierro del tejido linfotrópico, también ha demostrado su valor en la estadificación axilar con una especificidad entre el 80-100% y una sensibilidad que va entre el 82% y el 100%.
La difusión por resonancia magnética (DWI) también es una técnica que no emplea contraste y que mide la capacidad de las moléculas de agua de difundir libremente a los tejidos.
Todas estas nuevas modalidades de resonancia magnética pretenden sustituir a la biopsia selectiva del ganglio centinela en determinadas pacientes, pero en la actualidad son técnicas todavía poco accesibles como evaluación sistemática axilar en enfermedades tan frecuentes como el cáncer de mama por su baja disponibilidad. Aún así, son técnicas esperanzadoras gracias que no irradian a las pacientes y habrá que esperar a realizar más estudios para determinar su verdadera utilidad en la evaluación de la axila.

6. Gammagrafía mamaria:

El 2-metoxi-isobutil-isonitrilo (99m Tc-Sestamibi) es un trazador que penetra en la célula y se concentra a nivel mitocondrial, tanto más cuanto más abundantes sean estos orgánulos. De ahí su interés en el estudio tumoral debido al incremento de mitocondrias en las células tumorales por su elevado requerimiento energético. El tumor primario y las metástasis tanto ganglionares como a distancia presentarán hipercaptación del marcador y serán identificables con esta prueba. Cabe recordar que hay zonas hipercaptantes fisiológicamente como el cerebro y las glándulas suprarrenales.

El problema con esta técnica es que su sensibilidad disminuye notablemente cuando hay afectación metastásica de menos de 3 ganglios y en afectación de ganglios < 10 mm, casos en los que aumentan notablemente los falsos negativos. Además su VPN es muy bajo, por lo que la ausencia de captación del trazador no excluye en ningún caso la posibilidad de afectación ganglionar axilar.

7. PET:

Esta prueba se basa en el incremento de la actividad metabólica característico de las células tumorales. Detecta el aumento de captación de 18-fluorodeoxiglucosa (18-FDG), trazador de elección gracias al elevado consumo de glucosa que presentan las células neoplásicas en comparación con los tejidos normales.
En muchas ocasiones se realiza a la vez un TAC (PET-TAC) para obtener información anatómica detallada y para mejorar la calidad de la imagen.
El PET por sí sólo tiene un elevado VPP cuando detecta varios focos hipercaptantes de 18-FDG. Su limitación radica en su baja sensibilidad, obteniendo falsos negativos sobre todo en pacientes con axilas en las que se confirma posteriormente afectación neoplásica escasa (un solo ganglio) y en casos en los que el tumor primario muestra muy bajo índice de captación de 18-FDG [3].
Por lo tanto, el incremento metabólico tumoral justifica los verdaderos positivos del PET, pero también los falsos negativos, que se presentan en tumores con bajo índi-

ce proliferativo (Ki67), baja celularidad y/o pequeño tamaño, lo que les permite pasar inadvertidos.
Por su elevada sensibilidad y especificidad, el PET-TC puede ser de gran ayuda en la estadificación axilar, pero dado que puede llegar a dar un 10-15% de falsos negativos, los casos en los que el PET no identifique afectación metastásica axilar deben completarse con estudio histológico del ganglio centinela.
Es posible que el PET y el la Biopsia Selectiva del Ganglio Centinela puedan complementarse en un futuro para obtener mejores resultados y disminuir los falsos negativos, pero hay que tener en cuenta que el PET tiene sus limitaciones: no es capaz de detectar micrometástasis, lo que disminuye su valor predictivo negativo; y su sensibilidad es menor que la BSGC. Además, su elevado coste y la radiación que emite a la paciente limita su uso en un futuro cercano.

TÉCNICAS INVASIVAS:

8. Linfadenectomía axilar

La linfadenectomía axilar ha sido hasta no hace muchos años un componente sistemático de la estadificación y manejo terapéutico de la axila en el cáncer de mama. Es un tratamiento definitivo para la axila y se asocia con un riesgo de fracaso local de la enfermedad cercano a cero. Sin embargo, cuando los ganglios axilares disecados son informados como sanos, la linfadenectomía se vuelve un tratamiento inútil, ya que supone la pérdida de tejido inmunocompetente y el riesgo, a corto o largo plazo, de secuelas que pueden mermar la calidad de vida de los pacientes como linfedema, parestesias, seromas, dolor, infección y limitación de movimientos del brazo. Por lo tanto, en la actualidad se ha limitado su uso a un determinado grupo de pacientes.

Está indicada su realización en pacientes con axila positiva diagnosticada histológicamente a través del material obtenido de una PAAF ecoguiada o de la BSGC. Sin embargo, no todas las pacientes cuya axila sea positiva histológicamente mediante la BSGC requerirán linfadenectomía axilar. El vaciamiento ganglionar axilar completo parece no beneficiar a pacientes con tumores T1 o T2 (menores de 5 cm) con receptores hormonales estrogénicos positivos y con menos de 3 ganglios linfáticos positivos en la BSGC que recibirán tratamiento adyuvante con radioterapia y hormonoterapia. El abordaje de estos pacientes debe ser individualizado, teniendo el cuenta factores de riesgo y comorbilidades e incorporando la autonomía de la paciente para la toma de decisiones. Las indicaciones actuales de la linfadenectomía axilar se exponen en el apartado 4 de este trabajo.

Entre sus ventajas en pacientes con axila clínicamente positiva encontramos su impacto en el control de la enfermedad, su valor pronóstico y su papel a la hora de decidir el tratamiento adyuvante. Además, el examen histológico de un número elevado de ganglios axilares nos aporta información precisa sobre la extensión regional de la enfermedad.

Entre sus inconvenientes, como hemos dicho, está la disrupción anatómica que provoca, siendo responsable de secuelas no precisamente infrecuentes que merman la calidad de vida de las pacientes como son el linfedema, lesiones nerviosas o la limitación de la movilidad del brazo.

En cuanto a la extensión de la disección, Berg clasificó anatómicamente a los ganglios linfáticos axilares según su relación con el músculo pectoral menor. Los ganglios laterales al pectoral menor constituyen el nivel I de Berg y la gran mayoría de veces los ganglios centinelas son identificados en este nivel anatómico en la BSGC; los ganglios anteriores al pectoral menor forman el nivel II de Berg, mientras que el nivel III está constituido por los ganglios superomediales al pectoral menor, como podemos apreciar en la imagen.

En la linfadenectomía se extirpan los ganglios correspondientes a los niveles I y II, ya que la afectación de los ganglios del nivel III es infrecuente, pero otorgando así importancia a técnicas de imagen preoperatorias que permitan identificar la afectación de ganglios en el nivel III, ya que podría modificar la extensión de la disección ganglionar estándar.

9. Muestreo ganglionar axilar

El número de ganglios axilares aislados y extraídos para estudio histólogico es de vital importancia tanto en la determinación del estado ganglionar axilar como en la influencia de la tasa de recurrencia regional.

El muestreo axilar es un método muy impreciso en el que, dependiendo del cirujano, se extirpan diferentes estructuras axilares sin referencias estructurales anatómicas para su posterior estudio histológico. Nació con la intención de conocer el estado de los ganglios axilares intentando reducir la elevada morbilidad asociada al vaciamiento ganglionar axilar. Además, el riesgo de recurrencia axilar está inversamente relacionada con el número de ganglios extirpados en la disección axilar. La tasa de recurrencia a los 5 años aumenta cuando se extirpan menos de 5 ganglios (5-21%) comparado con la disección de más de 5 ganglios (3-5%). De aquí la importancia de buscar el equilibrio entre el incremento de morbilidad de una disección extensa y la posibilidad de dejar ganglios positivos sin disecar siendo al ser más conservadores en la técnica.

Esta técnica clasificaba erróneamente a alrededor del 25% de las pacientes al realizar posteriormente una disección ganglionar axilar total, ya que podían permanecer ganglios afectados sin extirpar y haber disecado ganglios no infiltrados por el tumor [4].

Debido a su elevada variabilidad cirujano-dependiente, y por lo tanto, a su baja sensibilidad y valor predictivo negativo, no es una técnica empleada actualmente de forma sistemática en la evaluación ganglionar axilar.

10. Biopsia Selectiva del Ganglio Centinela

La técnica de Biopsia Selectiva del Ganglio Centinela es el método de elección para conocer en estado axilar en aquellas pacientes con cáncer de mama cuya axila es clínicamente negativa. Esto es así debido al bajo valor predictivo negativo de la exploración física y de las pruebas de imagen prequirúrgicas, que de no identificar ganglios patológicos susceptibles de PAAF o BAG, o en el caso de sí ser sospechosas de afectación pero obtener un estudio histológico negativo, no excluyen la posibilidad de afectación ganglionar metastásica.

Se basa en la hipótesis de que el tumor drena por un determinado orden a los ganglios linfáticos axilares, siendo los más frecuentemente afectados los del nivel I de

Berg. Así, inyectando un radiotrazador y/o azul de isosulfán y con la ayuda de una gammacámara, es posible identificar en la gran mayoría de los casos los primeros ganglios a los que drena el tumor: los ganglios centinelas, permitiendo su examen histólogico. Permite predecir el estado del resto de la cadena ganglionar axilar, evitando, en el caso de ser los ganglios disecados negativos, la morbilidad asociada a una linfadenectomía axilar innecesaria.

A pesar de la variabilidad de técnicas y criterios la BSGC identifica al ganglio centinela en aproximadamente un 96% de los casos, y predice el estado del resto de ganglios linfáticos axilares en más el 95% de los casos. La tasa de falsos negativos se estableció en un principio entre el 5% y el 10% (lo que implica una sensibilidad de 90-95%), pero la ejecución de la técnica por un equipo experimentado permite alcanzar tasas de falsos negativos bastante más bajas.

La Biopsia Selectiva del Ganglio Centinela será abordada con más profundidad en el apartado 3 de este trabajo.

Como resumen de este apartado, es importante recordar que la presencia de metástasis ganglionares en la cadena axilar en pacientes diagnosticadas de cáncer de mama tiene importantes implicaciones pronósticas y terapéuticas. Por lo tanto, hay un creciente interés en estadificar la axila con precisión usando pruebas de imagen preoperatorias y así facilitar la planificación terapéutica.

La ecografía, la mamografía y el TAC por sí solas no proporcionan información suficiente para poder predecir con fiabilidad el estado histológico de los ganglios axilares. La RM podría mejorar estos resultados, pero mantiene una sensibilidad que, siendo válida como exploración complementaria, tampoco permite prescindir de la estadificación ganglionar quirúrgica. El PET carece de la resolución necesaria para detectar metástasis menores de 5 mm, por lo que está sujeta a falsos negativos. No obstante, son exploraciones complementarias que pueden aportar información, en muchos casos, fiable.

Actualmente, la única forma de confirmar diseminación ganglionar tumoral es la demostración de células neoclásicas en su estudio histológico. Las técnicas de imagen que aportan más información son la ecografía y la resonancia magnética, pero no son suficientemente sensibles como para sustituir a la estadificación quirúrgica.

La identificación de ganglios axilares positivos a través de una biopsia guiada por imagen permite a los cirujanos en numerosas ocasiones evitar la realización de la BSGC y proceder directamente la linfadenectomía axilar, evitando técnicas innecesarias para la paciente y disminuyendo en cierta medida el gasto sanitario. Hoy en día no hay ninguna prueba de imagen con suficiente valor predictivo negativo como para obviar la estadificación quirúrgica de la axila en aquellos casos en los que no se identifican ganglios linfáticos patológicos.

Por todo esto se trabaja en desarrollar tecnologías avanzadas de imagen o métodos mínimamente invasivos que puedan, de un modo exacto, predecir el estado de los ganglios axilares preoperatoriamente.

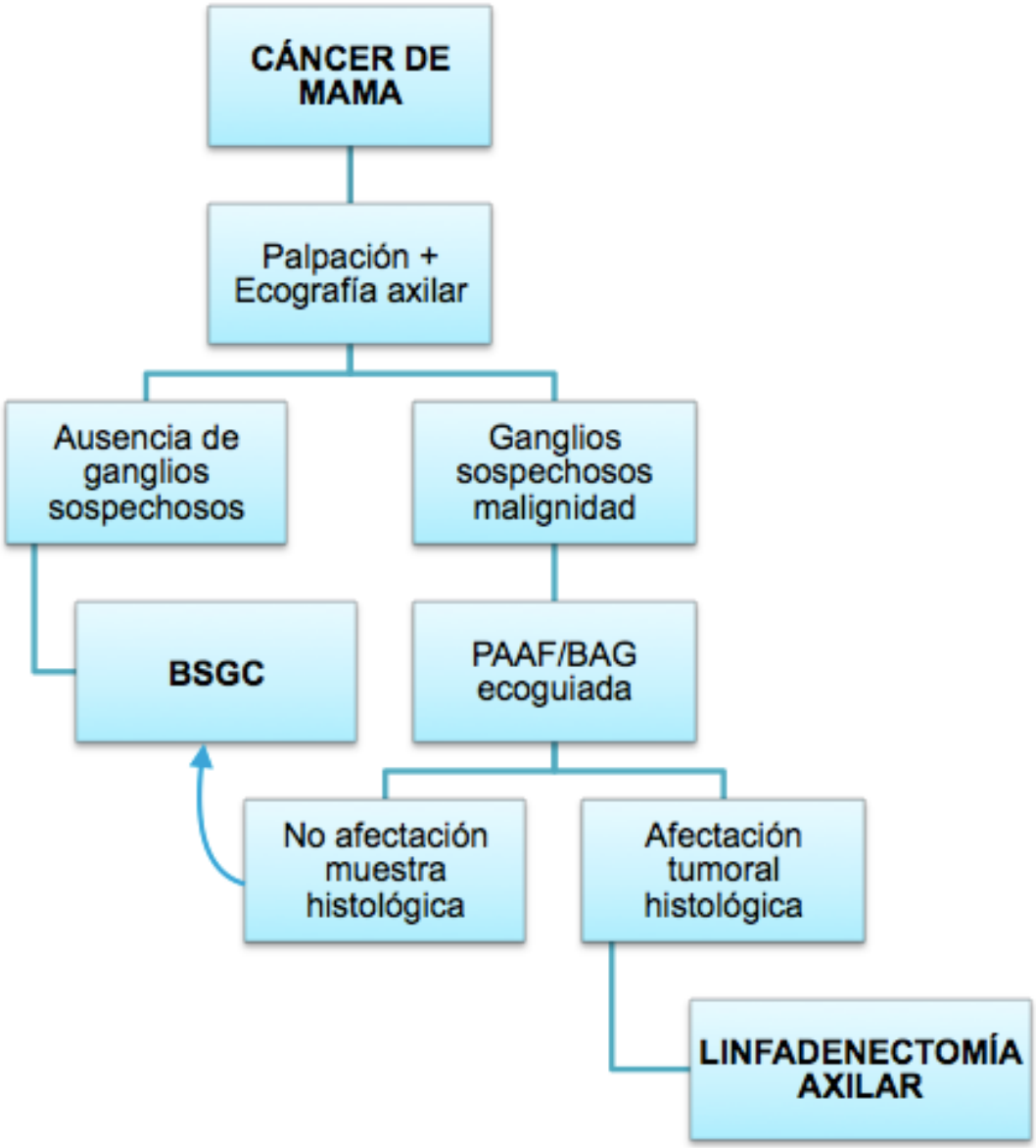

Algoritmo 1. Evaluación prequirúrgica del estado ganglionar axilar.

3. Biopsia Selectiva del Ganglio Centinela:

Hoy en día, la Biopsia Selectiva del Ganglio Centinela (BSGC) representa el procedimiento estándar de estudio axilar en el cáncer de mama de aquellas pacientes cuya axila es clínica y radiológicamente negativa. Es un método seguro y reproducible que funciona bien en un amplio rango de situaciones prácticas: se basa en una evidencia científica suficientemente consistente como para soportar variaciones en la técnica, se le asocia menor morbilidad que la linfadenectomía axilar completa y aporta un control local de la enfermedad comparable con el de ésta. Actualmente podemos afirmar que la realización de una linfadenectomía axilar a una paciente cuyos ganglios son negativos debe ser considerado un fracaso clínico y oncológico.

El principal valor de esta técnica radica en la posibilidad de sustituir, en aquellas pacientes en las que no se haya conseguido demostrar afectación ganglionar prequirúrgica, la linfadenectomía sistemática por una linfadenectomía electiva: sólo en el caso de que el ganglio o los ganglios centinelas muestren infiltración tumoral en el estudio histológico. Se consigue así disminuir el número de pacientes con cáncer de mama cuya calidad de vida ha sido mermada por la morbilidad que conlleva la linfadenectomía axilar, sin incrementar el riesgo de recidiva tumoral. Todo esto es posible gracias a su elevado valor predictivo negativo, que se sitúa en torno al 95%. Además, al obtener un menor número de ganglios que en la linfadenectomía, permite un análisis anatomopatológico más detallado de los mismos (cortes extra, técnicas inmunohistoquímicas y moleculares), mejorando la exactitud diagnóstica.

A pesar de la variabilidad de técnicas y criterios, la BSGC identifica al ganglio centinela en aproximadamente un 96% de los casos, y predice el estado del resto de ganglios linfáticos axilares en más el 95% de los casos. La tasa de falsos negativos se estableció en un principio entre el 5% y el 10%, pero equipos experimentados consiguen tasas de falsos negativos bastante más bajas.

Está indicada en pacientes diagnosticadas de cáncer de mama infiltrante (T1, T2 y T3) cuya axila es clínica y ecográficamente negativa, y en pacientes diagnosticadas de carcinoma intraductal cuando hay indicación de mastectomía o cuando exista un alto riesgo de microinfiltración o infiltración en base a criterios como diámetro ≥ 3 cm, tumores palpables, de alto grado histológico y/o con comedonecrosis.

Es importante resaltar que sólo deberá llevarse a cabo cuando la información del estado ganglionar influya en el manejo terapéutico de la paciente. En mujeres de edad avanzada con tumores de pequeño tamaño, con receptores estrogénicos positivos y axila clínica y ecográficamente negativa podemos evitar esta técnica, ya que lo más probable es que su resultado no modifique el tratamiento de la paciente.

Las contraindicaciones de la BSGC incluyen la demostración de ganglios positivos palpables o ecográficamente sospechosos confirmado con una PAAF o BAG ecoguiada y posterior estudio histólogico, pacientes con carcinoma inflamatorio de mama, pacientes en las que el estado ganglionar axilar resulte irrelevante en el manejo terapéutico y pacientes en las que no se puede identificar el ganglio o ganglios centinelas por cirugía o radioterapia previas.

La estadificación fidedigna mediante esta técnica depende de diversos factores: del éxito de la identificación del ganglio, de una tasa baja de falsos negativos y de la precisión del examen histopatológico. Como consecuencia, ante un falso negativo deberemos buscar la causa entre estos factores. Una posible causa de falsos nega-

tivos es la probabilidad de afectación tumoral de ganglios alejados de la cadena cuando el ganglio centinela no presenta invasión tumoral ("skip metástasis"), aunque esta es bastante inusual (<2%) [5].

El objetivo de la biopsia selectiva del ganglio centinela es, en resumen, conseguir una estadificación tumoral ganglionar exacta pero con una técnica poco agresiva, evitando disecciones ganglionares innecesarias e identificando aquellas que sí lo son. Se trata de una técnica multidisciplinar, en la que pueden llegar a intervenir cirujanos generales, ginecólogos, anatomopatólogos y médicos nucleares, siendo fundamental para el éxito de la misma un alto grado de colaboración y coordinación entre todos ellos.

HISTORIA:

El término de ganglio centinela fue acuñado en 1977 por el Dr. Cabañas, quien estudió el drenaje linfático del carcinoma de pene a través de linfoangiografías, y sobre el que encontró un importante factor pronóstico. Wong et al. plantearon la hipótesis de que el ganglio centinela es el guardián de la cuenca ganglionar regional. Junto a Morton et al. comprobaron en felinos la hipótesis de que en una cadena linfática dada puede identificarse el ganglio centinela mediante una tinción indicadora; y lo validaron después clínicamente en un grupo de pacientes con melanoma. El concepto evolucionó hasta que en 1991 Giuliano et al. estudiaron la viabilidad de la identificación intraoperatoria del ganglio centinela mediante una tinción vital de azul de isosulfán en el cáncer de mama, dando un enfoque más preciso y de menor morbilidad a la estadificación axilar en el cáncer de mama. Desde entonces, este procedimiento ha experimentado grandes modificaciones tanto en la técnica como en sus aplicaciones clínicas [6].

CONCEPTO:

El ganglio centinela se define como el primer ganglio que recibe el drenaje linfático procedente de un tumor primario, y su examen histólogico refleja el estado del resto de la cadena ganglionar axilar, permitiendo determinar la extensión regional neoplásica y en consecuencia mejorar la planificación terapéutica. Se emplea para determinar la necesidad de linfadenectomía axilar en determinadas pacientes cuyo análisis histológico es positivo. Una BSGC negativa realizada con una técnica correcta identifica con precisión en la gran mayoría de casos a aquellas pacientes en las que se puede evitar la linfadenectomía axilar y su morbilidad asociada.

HIPÓTESIS:

El concepto de ganglio centinela se basa en la hipótesis de que las células neoplásicas migran desde el tumor primario a los ganglios linfáticos de forma ordenada y progresiva, afectando a uno o varios ganglios antes de diseminarse al resto de la cadena ganglionar. El tumor primario drena en un canal linfático aferente que se dirige hacia el primer ganglio linfático: el ganglio centinela. Según esta hipótesis, si el estudio histólogico del ganglio centinela es positivo, hay posibilidad de que haya más ganglios con afectación neoplásica en el resto de la cadena; mientras que si el estudio histólogico es negativo, el resto de ganglios de la cadena ganglionar no están afectados por el tumor.

La inyección de colorante y/o radiotrazador en la zona peritumoral o periareolar permite identificar uno o más ganglios centinelas en la mayoría de pacientes. Así, el análisis histopatológico del ganglio centinela nos aporta una información muy valiosa sobre el estado del resto de los ganglios axilares de la cadena.

TÉCNICA:

La BSGC consigue identificar, en casi la totalidad de pacientes, los primeros ganglios que reciben el drenaje linfático del tumor primario, localizados con mayor frecuencia en el nivel I de Berg. Sin embargo, existen importantes variaciones en la técnica que pueden afectar al resultado global, motivo por el cual hay mucha controversia sobre el agente óptimo y la técnica más adecuada a emplear.

Para llevarla a cabo, es preciso contar, en primer lugar, con un marcador, sustancia que nos permita identificar al ganglio centinela. En segundo lugar, varía su lugar de inyección y, por último, existen, según la técnica, diferentes métodos de identificación del ganglio centinela.

Marcadores:

Se pueden emplear como marcadores un radiotrazador, colorante o partículas ferromagnéticas.

Los trazadores isotópicos recomendables son el nanocoloide de albúmina, el coloide de estaño y el sulfuro de renio filtrados, de pequeño tamaño, marcados con Tecnecio 99, y que, una vez inyectados, entran en la luz de los pequeños capilares linfáticos avanzando rápidamente hasta el territorio ganglionar, donde quedan retenidos varias horas. La actividad total administrada oscilará entre 0,5 y 3 mCi (18,5-111 MBq), inyectados entre las 2 y 24 h antes de la cirugía [7]**.** El tamaño de la partícula, la disponibilidad, los criterios personales o la experiencia con algunos de estos trazadores son los factores que deciden la elección del trazador a emplear. Sus desventajas radican en que son partículas que emiten radiación y en la necesidad de disponer de un servicio de medicina nuclear en el centro donde se realiza la técnica, requiriendo una estrecha coordinación entre los profesionales de estos servicios.

Los colorantes más utilizados en la detección del ganglio centinela son el azul de isosulfán, el azul patente V y el azul de metileno. Debe inyectarse 10-15 min antes del comienzo de la intervención quirúrgica. Se recomienda una dosis de 2 ml periareolar repartidos entre los cuatro cuadrantes de la mama: 0,5 ml en cada cuadrante. Tras esta inyección se realiza un masaje suave de unos 10 minutos para favorecer que el colorante fluye a través de los canales linfáticos. El colorante se une a las proteínas locales, especialmente a la albúmina, y es absorbida por los linfáticos, lo que permite seguir el drenaje de la zona. Mediante la inyección de azul de isosulfán, Morton localizó el ganglio centinela en el 81.8% de los 237 territorios estudiados en pacientes con melanoma. Este colorante presenta efectos adversos, como la interferencia en las lecturas del pulsioxímetro, tatuaje de la piel e incluso se han descrito casos de anafilaxia en un 1-2% de los casos [8]. El azul patente V se utiliza en el Reino Unido y su mecanismo y los efectos adversos son similares a los del azul de isosulfán. El azul de metileno es un compuesto verde oscuro cristalino que se transforma en azul oscuro cuando está en disolución. Presenta también efectos adversos

como la interferencia con el pulsioxímetro. En nuestro medio es el que más se usa ya que su tasa de identificación es similar al azul de isosulfán, y es mucho más accesible económicamente que este último.

Las partículas de óxido de hierro superparamagnéticas presentan ventajas como la posibilidad de inyección por parte del cirujano directamente en quirófano, disminuyendo el tiempo de preparación a unos 20 minutos. Se realiza la incisión tras obtener señal transcutánea del magnómetro, sin necesidad de linfogammagrafía preoperatoria. En el estudio SentiMAG se emplearon aleatoriamente en 150 pacientes partículas ferromagnéticas o un radiotrazador. La tasa de detección para 99mTc fue de 97,3% y de 98% para las partículas ferromagnéticas, obteniendo resultados clínica y estadísticamente significativos de no inferioridade. Aún así hacen falta más estudios para confirmar su eficacia [9].

Estos marcadores pueden ser utilizados en solitario o bien combinados entre sí. El radiotrazador es el marcador de elección, y puede emplearse sólo o combinación con el colorante, disminuyendo así el número de pacientes en las que no es posible identificar el ganglio centinela.

La técnica exclusiva con colorante tiene una sensibilidad menor, por lo que es preferible no utilizarla a menos que nos encontremos en un hospital sin servicio de medicina nuclear y en el que el resto de los marcadores no estén disponibles.

Lugar de inyección:

La inyección del marcador puede ser periareolar, peritumoral o intratumoral.

La localización periareolar y peritumoral son las de elección y se elige una u otra según las preferencias de cada grupo de trabajo. En estos casos la inyección puede ser intradérmica o subdérmica (en el plexo subareolar). La modalidad peritumoral e intratumoral de inyección requieren que el tumor primario sea palpable o, en caso de no ser así, deberá ser guiada por ecografía.

Los ganglios linfáticos pueden estar obstruídos por el tumor, motivo por el cual la inyección intratumoral no es de elección. Debido a que el seroma no contiene canales linfaticos, la inyección en la cavidad serosa que queda tras una biopsia mamaria tampoco sería aceptable. Ambos lugares de inyección pueden ser causas de ausencia de identificación del GC.

Método de identificación del ganglio centinela:

Según el marcador empleado, intentaremos identificar el ganglio centinela con una sonda gammagráfica, “de visu” o mediante un magnómetro.

Si el marcador utilizado es un radioisótopo, preoperatoriamente es imprescindible realizar una linfogammagrafía que, gracias a una gamma-cámara, identifica áreas con radioactividad aumentada y verifica la correcta migración del radiotrazador a los ganglios de la cadena axilar. El médico nuclear hará una marca sobre la piel en la zona donde haya identificado el ganglio centinela. Este procedimiento permite reinyectar el radiotrazador en caso de que dicha migración no se hubiera producido. En

estos casos, es muy recomendable la asistencia a quirófano de un médico nuclear con experiencia y, a ser posible, el mismo encargado de la inyección del radiotrazador y de la obtención de las imágenes gammagráficas. Particularmente esto será útil casos en los que se prevea una identificación y exéresis dificultosa del ganglio centinela.



Foto 1. Linfogammagrafía prequirúrgica para comprobar la correcta migración del radiotrazador a los ganglios axilares. Se observa la hipercaptación del tumor primario y de dos ganglios centinelas.

En aquellas pacientes en las que se emplea colorante, la identificación se realiza “de visu” intraoperatoriamente como ganglios teñidos de azul.

En el caso de las partículas ferromagnéticas, la identificación se realizar directamente en quirófano a través de un magnómetro, aparato que emite una señal transcutá-

nea al acercarlo al lugar donde se han depositado las partículas de óxido de hierro supermagnéticas, sin necesidad de prueba preoperatoria.

Tanto la técnica que emplea colorante como las partículas ferromagnéticas no precisan la inyección del marcador con 2-24 horas de antelación, como sucede con el radiotrazador. No obstante, la no migración del radioisótopo a los ganglios linfáticos axilares permite su reinyección antes de la cirugía. Al usar el colorante o las partículas ferromagnéticas como marcador, la no migración al ganglio centinela no permite la repetición de la técnica, ya que la identificación se hace directamente en el quirófano.

Extirpación del ganglio centinela:

Se recomienza comenzar la intervención por la axila con el fin de evitar su contaminación con tejido mamario tumoral y optimizar el tiempo de quirófano, realizando el estudio de los ganglios disecados mientras se procede a extirpar el tumor primario. Esto varía cuando el estudio de los ganglios no se realiza intraoperatoriamente.

Se realiza una incisión en el pliegue axilar, y se procede a buscar el ganglio centinela. Una vez identificado se procede a su exéresis y, en caso de emplear un radioisótopo como marcador, se comprueba el incremento de su radioactividad con una gammacámara, tanto antes de su exéresis como una vez extirpado.

Foto 2. Técnica SNOLL *(Sentinel Node and Occult Lesion Localisation*), que emplea un radiotrazador para localizar lesiones no palpables de mama malignas o probablemente malignas y realizar una BSGC.

Posteriormente, se explora si hay otros ganglios con radioactividad aumentada, extirpando aquellos que presenten al menos un 10% de la radioactividad del primer ganglio centinela. En caso de emplear la técnica mixta (radiotrazador + colorante), suele suceder que los ganglios con radioactividad aumentada estén teñidos con el colorante. Si no coincidieran, se procedería también a extirpar los ganglios teñidos para su análisis intraoperatorio, incluso en ausencia de radioactividad. Es importante concluir la intervención de la BSGC con una exploración digital de la axila para descartar otras adenopatías palpables susceptibles de ser biopsiadas.

Foto 3. Identificación del Ganglio Centinela

Evaluación del ganglio centinela:

El análisis de los ganglios extirpados puede ser intraoperatorio o diferido. El estudio puede ser a través de una técnica molecular o histólogico o citológico.

El examen ganglionar intraoperatorio se realiza cuando no es posible evitarle a la paciente una linfadenectomía axilar en caso de afectación tumoral del ganglio centinela: pacientes que se someten a una mastectomía, pacientes con tumores HER2/neu positivos y en pacientes en las que una segunda cirugía suponga un riesgo elevado (edad avanzada, alto riesgo anestésico, etc). En el resto de los casos se tiende a optar por el estudio diferido ya que, en función de determinadas características de la paciente, del tumor primario y del grado de afectación ganglionar, se decidirá realizar linfadenectomía axilar u observación. Esto lo explicamos en el apartado 5 de nuestro trabajo.

La única técnica que, actualmente, permite el estudio del ganglio centinela (GC) en su totalidad es una técnica molecular (one step nucleic acid amplification [OSNA]), por lo que se considera el procedimiento de elección para el estudio patológico del GC. Es un procedimiento altamente específico, que consiste en la amplificación del ARNm de la citoqueratina 19 (CK19), permitiendo distinguir el tamaño de las metástasis. Así, el nivel de expresión del ARNm-CK19 se correlaciona con el volumen de la metástasis.

El estudio intraoperatorio histopatológico mediante cortes por congelación es aceptable cuando el análisis molecular OSNA no es posible. Consiste en secciones a distintos niveles que permiten detectar, por lo menos, metástasis de más de 2mm. En caso de duda, puede completarse el estudio histólogo con técnicas inmunohistoquímicas. La desventaja es que no permite el estudio del GC en su totalidad, por lo que debe completarse con el estudio diferido definitivo. En estos casos, el diagnóstico definitivo debe incluir, al menos, secciones cada 200 µm del tejido restante y suele remitirse entre 3 y 5 días, pudiendo dar lugar a una segunda intervención cuando esté indicada una linfadenectomía axilar. Ésta puede tener mayor dificultad técnica y mayor riesgo de complicaciones que la primera, al tratarse de un territorio ya manipulado por la cirugía previa [10].

En servicios donde no sea posible ninguno de estos procedimientos se acepta la citología por raspado o impronta para el estudio intraoperatorio, debiéndose completar posteriormente el análisis para el estudio definitivo.

Se define como ganglio positivo o afectado aquel que presenta células de características histopatológicas o inmunohistoquímicas de malignidad, clasificándolos como macrometástasis cuando su tamaño es > 2 mm; micrometástasis cuando miden entre 0,2 y 2 mm; o células tumorales aisladas cuando son cúmulos de < 0,2 mm. En el apartado 4 de este trabajo revisaremos las indicaciones actuales de linfadenectomía axilar.

4. Indicaciones actuales de la linfadenectomía axilar:

La linfadenectomía axilar ha constituido tradicionalmente un importante pilar en el tratamiento sistemático del cáncer de mama. Sus beneficios incluyen su impacto en el control de la enfermedad, su valor pronóstico y su papel terapéutico. Sin embargo, es un procedimiento agresivo que causa alteraciones anatómicas susceptibles de provocar en linfedema, lesión nerviosa o problemas de movilidad del hombro.

Esta técnica esta indicada cuando, preoperatoriamente, una PAAF/BAG ganglionar axilar ecoguiada es informada por los anatomopatólogos como positiva para afectación tumoral. La linfadenectomía axilar también está indicada, en determinadas ocasiones, cuando el análisis del ganglio o ganglios centinelas demuestra afectación ganglionar.

Las metástasis ganglionares se clasifican según el tamaño del mayor depósito tumoral en el ganglio centinela. Así, encontramos células tumorales aisladas, micrometástasis o macrometástasis.

Las células tumorales aisladas son cúmulos tumorales menores de 0,2 mm o de menos de 200 células al seccionar transversalmente del ganglio. Estos depósitos tumorales no constituyen una indicación de linfadenectomía axilar, radioterapia o tratamiento adyuvante sistémico.

Las micrometástasis miden entre 0,2 y 2 mm. Hoy en día su detección es más frecuente debido al examen minucioso de pocos ganglios en la BSGC y a la mejora de las técnicas histólogicas y moleculares. Existe cierta controversia sobre el valor de las micrometástasis para predecir el estado del resto de la cadena ganglionar y, aunque su hallazgo mediante examen con hematoxilina-eosina (H-E) ha sido durante mucho tiempo indicación de linfadenectomía axilar, hoy en día se cuestiona esta práctica para pacientes con determinadas características de las que hablaremos más adelante.

Se clasifican como macrometástasis aquellas que miden más de 2 mm y, hasta 2011, las guías de práctica clínica recomendaban realizar linfadenectomía axilar a todas las pacientes cuyos ganglios centinelas albergaran metástasis de dicho tamaño. Sin embargo, un estudio publicado en 2010: el ACOSOG Z0011, abrió un amplio debate planteando reducir esta indicación a un determinado grupo de pacientes.

La necesidad de linfadenectomía axilar a pacientes con tumores T1 o T2 (<5 cm) cuya axila es clínica y radiológicamente negativa depende de los hallazgos del examen histólogico del material obtenido mediante la BSGC. En pacientes cuya BSGC es negativa o en las que sólo se encuentran células tumorales aisladas no esta indicada la linfadenectomía axilar. A las pacientes con BSGC positiva para micrometástasis o macrometástasis en 3 o más ganglios, detectadas mediante H-E, se les debe realizar linfadenectomía axilar inmediata o diferida. La necesidad de linfadenectomía en pacientes con micrometástasis o macrometástasis en menos de 3 ganglios centinelas está en debate, ya que el ganglio centinela es el único que alberga tumor en el 60% de todos los casos, y en el 90% de las pacientes que sólo tienen micrometástasis en menos de 3 ganglios linfáticos [11]. Además, la mayoría de enfermas con GC afectado recibirán quimioterapia adyuvante sin depender del número de ganglios con metástasis.

Dos estudios, el ACOSOG Z0011 y el IBSGC 23-01, hicieron cuestionar el uso de linfadenectomía axilar en todas aquellas pacientes en las que el la BSGC resultaba positiva.

En 2010 fue publicado el estudio ACOSOG Z0011**,** de Giuliano et al. Se basaba en la hipótesis de que la linfadenectomía axilar podría no ser necesaria en determinadas pacientes con metástasis detectadas mediante BSGC. El principal objetivo fue evaluar la supervivencia global y, secundariamente, la supervivencia libre de enfermedad y la tasa de recurrencia locorregional. Fue un estudio prospectivo, aleatorio, de no inferioridad, llevado a cabo en más de 100 centros de América y Europa. Se reclutaron 891 mujeres mayores de 18 años, diagnosticadas de cáncer de mama entre Mayo de 1999 y Diciembre de 2004, cuyos tumores fueran T1 o T2 (< 5 cm), axila clínicamente negativa, BSGC positiva para micro o macrometástasis y sometidas a tratamiento quirúrgico conservador de la mama. Las metástasis eran detectadas mediante tinción histológica con H-E, excluyendo a pacientes con metástasis detectadas mediante inmunohistoquímica. Se excluyeron también del estudio a pacientes con invasión extracapsular del GC y aquellas con más de 2 GC afectados. Las pacientes recibieron aleatoriamente linfadenectomía axilar u observación, y todas ellas recibieron radioterapia tangencial en toda la mama. Los resultados del estudio mostraron que, tras una media de seguimiento de 6,3 años, la supervivencia global a los 5 años era de 91,8% para las pacientes linfadenectomizadas y de 92,5% para las que fueron tratadas sólo con BSGC y observación. La supervivencia libre de enfermedad a los 5 años fue de 82,2% en el grupo en el que se realizó linfadenectomía axilar y de 83,9% en el grupo en el que se realizó observación. La tasa de recurrencia en la axila ipsilateral fue de 0,5% en las pacientes sometidas a linfadenectomía y de 0,9% en las pacientes que sólo recibieron observación tras la BSGC. Concluyeron que, para las pacientes con estas características con metástasis en <3 ganglios centinelas, la linfadenectomía axilar no era necesaria. Se alcanzó la no inferioridad con resultados estadísticamente significativos (p <0,008) [12].

Sin embargo, las limitaciones del estudio sembraron la polémica y se cuestionó si los conclusiones eran suficientemente consistentes como para cambiar las guías de práctica clínica.

En primer lugar, el estudio cerró antes de completar el reclutamiento de pacientes previsto. Se incluyeron 891 pacientes de las 1900 previstas. Las causas de la finalización del estudio fueron el lento reclutamiento de pacientes y una tasa de eventos menor a la esperada. A pesar de ello, los resultados no sólo fueron estadísticamente significativos, sino que favorecían al grupo que recibió observación. Esto sugiere que no es probable los resultados cambiaran aumentando el tamaño muestral.

También fue criticada la duración del seguimiento, de 6,3 años, ya que la muerte en pacientes con diagnostico precoz de cáncer de mama tiende a ocurrir más tarde. No obstante, las recurrencias axilares suelen ocurrir relativamente pronto: la mediana de tiempo de recurrencia axilar es de entre 14 y 33 meses [13].

Otra preocupación era que la población de alto riesgo (pacientes jóvenes, con tumores con receptores estrogénicos negativos) no estaba suficientemente representada en el estudio: la mayoría de las pacientes incluídas eran postmenopausicas, con tumores T1 (70%) y receptores estrogénicos positivos (85%).

El 38% de las pacientes eran menores de 50 años y, en un subanálisis posterior, se vio que en ellas no aumentaba el riesgo de recurrencia axilar. Sí aumentaba en ellas

el riesgo de recurrencia tumoral en la mama. Las pacientes con receptores hormonales negativos constituían un 15%. En un análisis posterior, no se encontraron diferencias en la supervivencia entre las pacientes sometidas a linfadenectomía o sólo BSGC respecto a si tenían receptores hormonales positivos o negativos o si eran mayores o menores de 50 años. Además, los tumores con receptores hormonales negativos no tenían mayor probabilidad de diseminación ganglionar [14].

El IBCSG 23-01 fue un ensayo clínico aleatorizado, publicado en el 2013, que seleccionó a aquellas pacientes con micrometástasis o células tumorales aisladas en el ganglio centinela detectadas mediante tinción con H-E y tumores T1 o T2 con receptores estrogénicos positivos. Las pacientes podían recibir linfadenectomía axilar u observación. Ambos grupos de pacientes recibieron radioterapia y, un 90% de las pacientes, tratamiento adyuvante sistémico. Los objetivos principales era evaluar la supervivencia libre de enfermedad a los 5 años y la tasa de supervivencia global. Este estudio, al igual que ACOSOG Z0011, finalizó sin haber llegado al 50% del reclutamiento previsto por las mismas causas: lento reclutamiento de pacientes y baja tasa de eventos comparado con lo previsto.

El IBCSG 23-01 consideró las macrometástasis como un criterio de exclusión, incluyendo sólo a pacientes con micrometástasis o células tumorales aisladas, a diferencia del ACOSOG, que incluyó a pacientes tanto con micro como con macrometástasis. Así mismo, el 95% de las pacientes del IBCSG 23-01 tenían sólo un ganglio centinela positivo. Por lo tanto, la carga tumoral ganglionar era menor en las pacientes de este estudio comparado con el ACOSOG Z0011 [15]. Los resultados no mostraron diferencias entre las pacientes con y sin linfadenectomía axilar tras un seguimiento de 5 años. Estos resultados apoyan la omisión de la linfadenectomía axilar para aquellas pacientes con tumores <5 cm, receptores estrogénicos positivos que van a recibir tratamiento quirúrgico conservador y radiación completa de la mama.

Este estudio, pese a parecer que no añade mucha información respecto a la ya aportada por el estudio ACOSOG, difería en diversos factores respecto a este. En primer lugar, el IBCSG 23-01 no excluyó a pacientes sometidas a mastectomía, lo que hace considerar que la linfadenectomía también se podría evitar en algunas de estas pacientes. Sin embargo, sólo a un 9% de cada uno de los dos grupos de pacientes se les realizó linfadenectomía, lo que constituye un número demasiado pequeño de pacientes como para extrapolarlo a la práctica clínica habitual. En segundo lugar, un 19% de las pacientes en el IBCSG 23-01 recibieron radioterapia parcial de la mama en forma de radiación intraoperatoria en lugar de la radiación completa de la mama. Pero de nuevo el número de pacientes es demasiado pequeño como para determinar que se debe omitir la linfadenectomía axilar en pacientes con células tumorales aisladas o micrometástasis ganglionares que van a recibir radioterapia parcial de la mama.

Como la aplicación clínica de los resultados de estos estudios está sujeta a la opinión de los facultativos de cada hospital y, en vista a que la mayoría de pacientes con BSGC positiva no tienen más ganglios positivos en la cadena axilar al realizarles una linfadenectomía, se han desarrollado una serie de nomogramas para estimar el riesgo de ganglios positivos adicionales. El objetivo es evitarle a determinadas pacientes una linfadenectomía innecesaria y asociada a una elevada tasa de morbilidad.

Los nomogramas se basan en datos como el tamaño del tumor primario, el tamaño y número de metástasis, extensión extracapsular, tamaño y/o presencia de invasión linfovascular en el tumor primario. [16].

Las indicaciones actuales de linfadenectomía axilar se han visto reducidas a las resumidas en el cuadro. En aquellas pacientes con menos de 3 ganglios centinelas afectados, cada unidad de práctica clínica evalúa individualmente a la paciente, las características de su tumor y de las metástasis ganglionares y, con la ayuda de nomogramas y teniendo en cuenta las preferencias de la paciente, deciden entre linfadenectomía axilar u observación, siempre que esta última se asocie a radioterapia y tratamiento adyuvante sistémico.

INDICACIONES ACTUALES DE LINFADENECTOMÍA AXILAR
- **Tratamiento neoadyuvante.** - **Paciente con BSGC positiva a la que se le va a realizar mastectomía.** - **>3 ganglios centinela positivos.** - **Extensión extracapsular de la afectación ganglionar.** - **Demostración histológica de afectación ganglionar prequirúrgica.** - **Pacientes que no van a recibir tratamiento adyuvante sistémico o radioterapia de toda la mama.**

Cuadro 1. Indicaciones actuales de la linfadenectomía axilar [17].

Todos estos estudios aportan información importante sobre el manejo axilar en el cáncer de mama, pero se necesitan más estudios para conseguir identificar aquellas pacientes para las cuales una cirugía axilar menos extensa no compromete los resultados oncológicos a largo plazo.

5. Casuística del Hospital Universitario Marqués de Valdecilla:

Objetivo:

La estadificación ganglionar aporta información de vital importancia para la planificación terapéutica y como factor pronóstico en el cáncer de mama. En este análisis restrospectivo, nuestros objetivos son analizar: a) los métodos de evaluación ganglionar axilar empleados en la Unidad de Cirugía General del Hospital Universitario Marqués de Valdecilla; b) la extensión tumoral ganglionar de nuestras pacientes; y c) la actuación llevada a cabo en la axila.

Material y métodos:

Analizamos retrospectivamente el estado ganglionar axilar de 89 pacientes mujeres intervenidas de cáncer de mama en el servicio de Cirugía General del Hospital Universitario Marqués de Valdecilla entre Junio de 2013 y Marzo de 2015. La mayoría de pacientes fueron remitidas desde el Programa de Diagnóstico Precoz de Cáncer de Mama.

Los datos fueron obtenidos retrospectivamente a partir de la revisión de las historias clínicas de las pacientes en el visor de Intranet del HUMV. Se incluyeron: I) parámetros demográficos: sexo, fecha de nacimiento, fecha de diagnóstico, fecha de la cirugía, edad en el momento de la cirugía y premenopausia o postmenopausa; II) parámetros del tumor: tipo histológico, infiltrante o in situ, inmunohistoquímica, tamaño tumoral; y III) actuación sobre la axila: BSGC sí/no, linfadenectomía axilar sí/no, número de ganglios extirpados y número de ganglios afectados. Toda esta información fue recogida en un programa ssps y se realizó un análisis estadístico básico.

Para evaluar la axila, a todas las pacientes se les realizó una exploración física con palpación y una ecografía axilar, y se llevó a cabo una PAAF o BAG en aquellas en las que se objetivaban ganglios sospechosos de malignidad. A aquellas pacientes en las que la BAG o PAAF prequirúrgica fue positiva, se les realizó una linfadenectomía axilar. En las pacientes en las que no se demostró afectación ganglionar prequirúrgica, se realizó una BSGC. Si ésta mostraba extensión tumoral ganglionar, se decidió linfadenectomía axilar u observación basándose en los criterios propuestos por el estudio ACOSOG Z0011, pero individualizando según las características de cada caso.

A las pacientes con carcinoma in situ extenso a las que se les iba a realizar mastectomía se les estadificó la axila mediante BSGC, ya que esta técnica no sería posible realizarla tras una mastectomía si se encontraran focos de carcinoma infiltrante en el estudio histológico definitivo. Sin embargo, para evaluar la afectación axilar sólo tenemos en cuenta los carcinomas infiltrantes, ya que los tumores in situ no tienen capacidad de diseminación.

Resultados:

La edad media de las pacientes de nuestro estudio fue de 58,59 años, comprendidas en el rango de edad de entre 35 y 71 años. Un 85,39% eran postmenopausicas. De los 89 casos, 88 eran mujeres, y sólo uno de ellos era varón. El tamaño tumoral medio era de 16,29 mm. Un 82,02% tenían tumores con receptores estrogénicos positivos, y un 13,48% presentaban sobreexpresión del gen Her2-neu.

Antes de la cirugía, se identificaron 2 pacientes con afectación ganglionar axilar gracias a una PAAF/BAG ecoguiada. En una de estas dos pacientes, no se evidenciaron ganglios con afectación metastásica en el análisis del espécimen de la linfadenectomía axilar. En las 87 pacientes restantes se evaluó el estado de la axila con una BSGC (97,95%). Al realizarla, se identificó al menos 1 GC en todos los casos. Se extirparon una media de 2,26 GC.

De las 89 pacientes, 84 tenían diagnóstico histológico de carcinoma infiltrante de mama: 57 pacientes de carcinoma ducal infiltrante, 13 de carcinomaa lobulillar infiltrante y el resto de otros tipos histológicos; 5 pacientes tenían diagnóstico de carcinoma in situ.

En la BSGC, se encontró afectación tumoral en 22 de las 84 pacientes con tumores infiltrantes (26,19%). Sumado a las 2 pacientes en las que se identificó afectación tumoral axilar previa a la cirugía, 24 pacientes tenían evidencia de diseminación axilar ganglionar (28,57%).

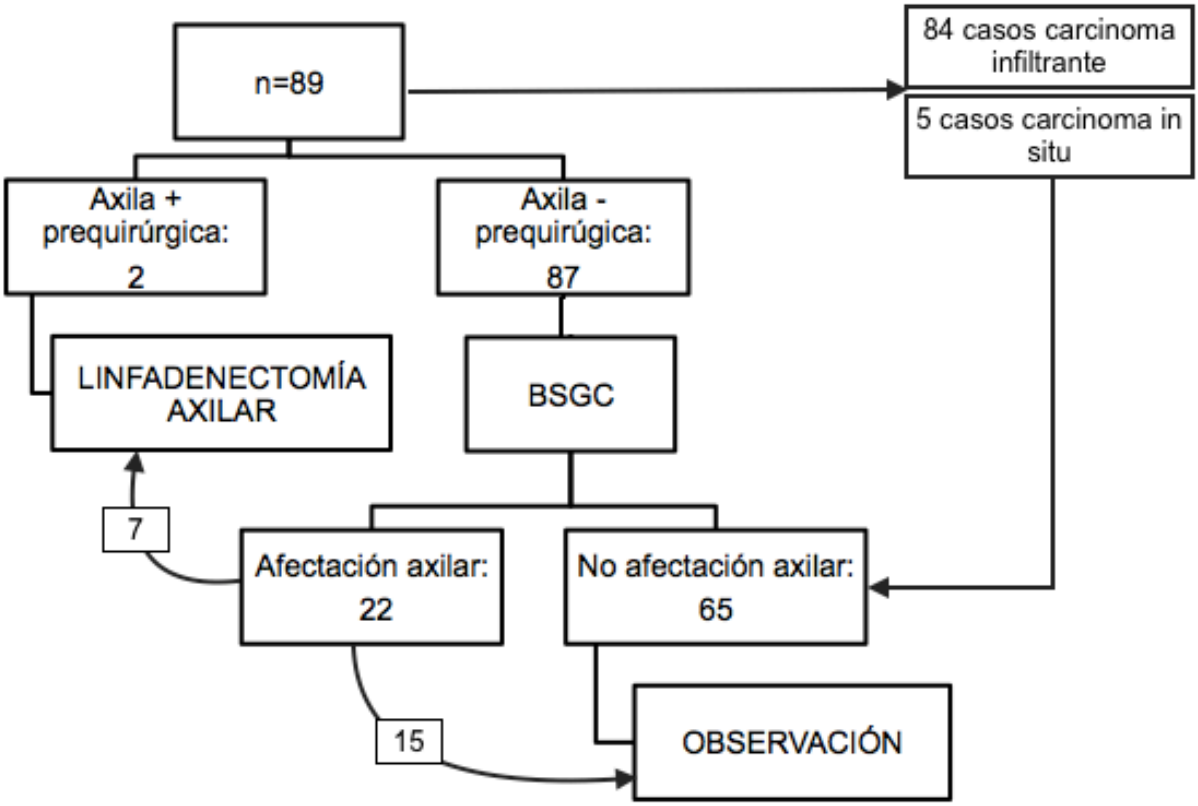

Algoritmo 2. Resumen esquemático de los resultados del estudio.

De las pacientes con afectación axilar en la BSGC, sólo a 7 de las 22 se les realizó una linfadenectomía axilar (31,82%). En 15 de las 24 pacientes con afectación ganglionar axilar (62,5%) no se llevaron a cabo más intervenciones quirúrgicas. Las 65 pacientes en las que la BSGC fue negativa para afectación axilar también reciben actualmente seguimiento periódico.

Del total de nuestras pacientes diagnosticadas de carcinoma infiltrante, a 9 (10,71%) se les realizó linfadenectomía axilar. De las 24 pacientes con demostración de afectación ganglionar axilar suponen un 37,50%. En 5 pacientes no se encontró afectación axilar en los ganglios aislados en el espécimen de la linfadenectomía axilar. En el Algoritmo 2 podemos ver un esquema ilustrativo de los resultados de nuestro estudio.

Discusión:

Consideramos la BSGC como un buen método de estadificación ganglionar axilar en el cáncer de mama, ya que en todos los casos de nuestro estudio se identificó, al menos, 1 GC. Esto concuerda con la tasa de identificación del ganglio centinela descrita en la literatura, del 96% [18]. La BSGC predice adecuadamente el estado del resto de la cadena ganglionar en >95% de los casos. Sin embargo, en nuestra serie de pacientes, aquellas en las que la BSGC fue negativa, no podemos conocer si se trata o no de un falso negativo, ya que para ello necesitaríamos haber dispuesto de un grupo control con similares características en las que se realizara BSGC y linfadenectomía axilar.

Las técnicas de estadificación ganglionar prequirúrgica tienen numerosas limitaciones. En nuestra serie la exploración con palpación axilar, ecografía y PAAF/BAG sólo identificaron a 2 pacientes con diseminación tumoral a los ganglios linfáticos axilares. Además, una de ellas correspondía a un falso positivo, ya que no se identificaron ganglios con afectación tumoral en el espécimen de la linfadenectomía axilar. De ahí que la BSGC se haya convertido en la técnica gold standard de estadificación ganglionar ya que, ni la palpación axilar, ni la ecografía, ni las demás técnicas de imagen prequirúrgicas poseen sensibilidad ni especificidad suficiente para identificar o excluir diseminación tumoral a los ganglios y evitar así la estadificación quirúrgica de la axila.

El tamaño tumoral medio fue de 16,29 mm, lo que indica que la mayoría de las pacientes tenían tumores T1. Esto puede deberse a que la mayoría procedían del Programa de Diagnóstico Precoz de Cáncer de Mama de Cantabria, que permite la detección de tumores cuando aún tienen un pequeño tamaño, disminuyendo las probabilidades de extensión ganglionar neoplásica. Este programa consiste en la realización de una mamografía cada dos años a las mujeres comprendidas en el rango de edad de entre 50 y 69 años. Además, el rango de edad en el momento de la cirugía era de entre 35 y 71 años, siendo la media de edad de 58,59 años: sólo una paciente, de 35 años, se encontraba en el rango de edad de alto riesgo. Únicamente el 14,77% eran premenopáusicas, mientras que el 85,23% eran postmenopáusicas. Todo esto, sumado a que el 82,02% de las pacientes tenían tumores con receptores estrogénicos positivos y sólo un 13,48% sobreexpresaba el gen Her2neu, sugiere que nuestra serie constaba de pacientes con tumores de relativamente buen pronóstico, lo cual puede haber influido en los resultados obtenidos.

Se identificó afectación tumoral axilar en el 28,57% de nuestras pacientes. Según la literatura disponible, la tasa de afectación ganglionar axilar en el cáncer de mama gira en torno al 36%, cifra bastante superior a la de nuestro estudio [19]. Sin embargo, la probabilidad de afectación axilar para tumores T1c, (entre 1 y 2 cm) es del 28% aproximadamente, lo cuál se asemeja más con las características de nuestras pacientes, la mayoría de las cuáles tenían tumores de buen pronóstico.

De las 82 pacientes con carcinoma infiltrante a las que se les realizó BSGC, en 22 se evidenció afectación tumoral en el análisis histológico de los ganglios centinelas. De estas 22 pacientes sólo se les realizó linfadenectomía en 7 pacientes, mientras que a las 15 pacientes se les remitió a seguimiento sin más actuaciones en la axila. La decisión de linfadenectomía o no se basó en los criterios del estudio ACOSOG Z0011: a aquellas pacientes con tumores T1 o T2, axila clínicamente negativa y afectación de 1 o 2 GC se les ofreció observación, pero individualizando según las características de cada caso y la voluntad de la paciente.

A 9 pacientes se les realizó linfadenectomía axilar. Los motivos están recogidos en la Tabla 1. En dos casos la axila fue positiva clínicamente, en un caso se encontró afectación de 3 GC y en los seis casos restantes la afectación neoplásica se extendía más allá de la cápsula del ganglio linfático. Al aplicar los criterios del estudio ACOSOG Z0011, hemos conseguido evitar la linfadenectomía axilar en el 62,5% de las pacientes con afectación ganglionar axilar, evitando con ello la elevada tasa de morbilidad asociada a esta técnica quirúrgica. Sin embargo, nuestros resultados sugieren que quizás se podría ser aún más restrictivo a la hora de indicar linfadenectomía axilar, ya que en 5 de las 9 pacientes (55,56%) en las que se realizó, no se encontró afectación tumoral en ninguno de los ganglios del espécimen de la linfadenectomía, por lo que se podría haber evitado dicha intervención. En 4 pacientes sí se encontraron más ganglios metastásicos al realizar la linfadenectomía, justificando el empleo de esta técnica agresiva para el control locorregional de la enfermedad.

No nos es posible analizar los efectos de estas intervenciones a largo plazo debido a que en este momento el tiempo de seguimiento es insuficiente. Sin embargo, sería de interés seguir a estas pacientes y evaluar la supervivencia global a los 5 años, la supervivencia libre de enfermedad a los 5 años y la tasa de recurrencia axilar a los 5 años.

En conclusión, consideramos la BSGC es una técnica óptima para evaluar el estado de cadena ganglionar axilar en el cáncer de mama. No obstante, las técnicas de estadificación ganglionar prequirúrgica tienen numerosas limitaciones, por lo que sería conveniente desarrollar métodos más sensibles y específicos capaces de predecir, con mayor fiabilidad, el estado de los ganglios axilares. Al aplicar en la práctica clínica los criterios del estudio ACOSOG Z0011 conseguimos evitar a un elevado número de pacientes la linfadenectomía axilar, pero nuestros resultados sugieren que dicha intervención podría restringirse a un número de casos aún menor. Se necesitan más estudios para reducir las indicaciones de linfadenectomía axilar a aquellos casos en los que estrictamente necesaria para el control de la enfermedad. En la tabla 2 exponemos las cifras más significativas de nuestro estudio.

Tasa de detección de ganglio centinela	100%
Tasa de afectación axilar	28,57%
Tasa de linfadenectomías realizadas del total de pacientes con afectación axilar	37,5%
Porcentaje de no afectación axilar en los ganglios después de una linfadenectomía con BSGC positiva	55,56%

Tabla 1. Resumen de cifras significativas en nuestro estudio.

	EDAD (años)	TAMAÑO TUMORAL (cm)	BSGC	MOTIVO LINFADENECTOMÍA	GANGLIOS EXTIRPADOS LINFADENECTOMÍA	GANGLIOS AFECTADOS LINFADENECTOMÍA
Paciente 1	50	30	Sí	Metástasis en 2 GC, uno de ellos con afectación extracapsular	15	0
Paciente 2	60	9	Sí	3 Ganglios metastásicos en la BSGC	11	1
Paciente 3	54	35	No	PAAF axilar ecoguiada prequirúrgica positiva para células malignas	30	0
Paciente 4	60	12	Sí	Metástasis en 1 GC con extensión extracapsular en la BSGC	14	0
Paciente 5	69	35	No	Trucut axilar prequirúrgico: Carcinoma papilar infiltrante	12	1
Paciente 6	55	8	Sí	Metástasis en el GC con extensión extracapsular en la BSGC	23	0
Paciente 7	60	3	Sí	Metástasis en 2 GC, ambos con extensión extracapsular	8	0
Paciente 8	54	25	Sí	Metástasis en 2 GC, ambos con extensión extracapsular	11	2
Paciente 9	57	15	Sí	Metástasis en 1 GC con extensión extracapsular	6	1

Tabla 2. Pacientes en las que se realizó linfadenectomía axilar

6. Caso clínico anexo:

Exponemos un caso para una mejor comprensión del proceso por el que pasa una paciente diagnosticada de cáncer de mama.

Se trata de una mujer de 50 años, postmenopáusica, que acude al servicio de Cirugía General del Hospital Universitario Marqués de Valdecilla el 23 Junio de 2014 remitida desde el Programa de Diagnóstico Precoz de Cáncer de Mama por Mamografía BIRADS 5. En la imagen se observaba una masa espiculada de 20 mm en su diámetro mayor en el cuadrante supero-externo (CSE) de la mama izquierda.

El 2 de Julio 2014 se le realizó una biopsia percutánea de la lesión descrita mediante Tru-cut, obteniéndose cuatro cilindros de tejido cuyo análisis histopatológico confirmó el diagnóstico de carcinoma ductal infiltrante.

A la pieza biopsiada se le realizó un estudio inmunohistoquímico, lo que permitió diferenciar el tipo molecular del tumor como luminal A, lo cual tiene valor para el tratamiento adyuvante sistémico: receptores de estrógenos positivos (+++), receptores de progesterona positivos (+++), E-cadherina positivo (+++), Ki-67: 5% y HERCEP-TEST negativo.

Se realizó estudio de extensión ganglionar axilar prequirúrgico mediante: a) Exploración física mediante palpación; b) Ecografía axilar; y c) Resonancia Magnética con secuencias potenciadas en T2 con saturación grasa y estudio dinámico tras la administración de contraste paramagnético.

Mediante la palpación axilar y la ecografía no se observaron ganglios sospechosos de malignidad susceptibles de ser analizados mediante PAAF o BAG. En la Resonancia Magnética se observaba el tumor primario como una masa especulada con captación homogénea de contraste y unas dimensiones de 28 x 26 x 18 mm, sin ganglios en la axila de aspecto patológico ni otros hallazgos en la mama o axila contralateral, como se puede observar en la Foto 1.

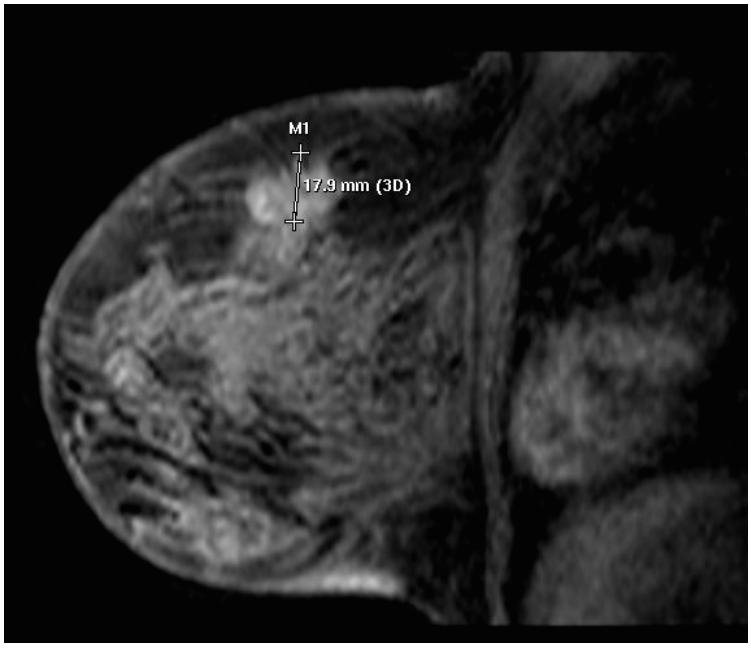

Foto 1. Resonancia magnética mama: corte sagital que muestra tumor primario en CSE de la mama izquierda.

Debido a que el estudio de extensión axilar prequirúrgico fue negativo y a que no existían contraindicaciones para la cirugía conservadora, se optó por realizar cirugía conservadora: tumorectomía y BSGC.

El día previo a la cirugía se colocaron dos guías (arpones) marcando los bordes inferior e interno del tumor primario, comprobando su ubicación con control radiológico (Foto 2).

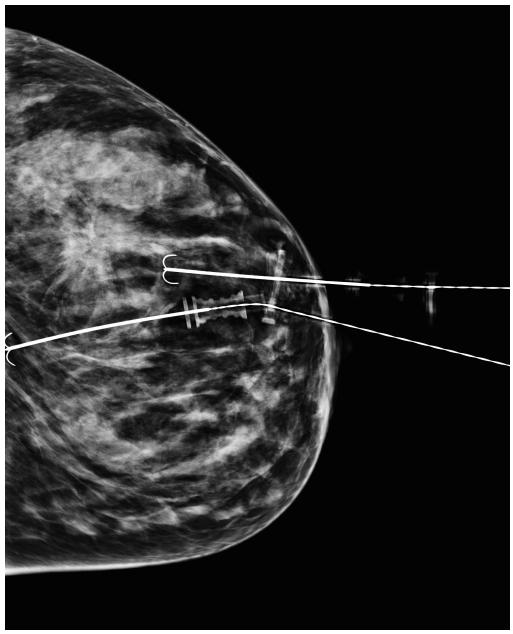

Foto 2. Mamografía sagital que muestra colocación de dos guías para la locación quirúrgica del tumor primario.

Además, se inyectó el trazador marcado con Tecnecio-99 en la zona peritumoral y se realizó una linfogammagrafía en la que se evidenciaba la correcta migración del radiotrazador a través de los canales linfáticos hasta la axila, donde se observaban tres ganglios hipercaptantes (Foto 3).

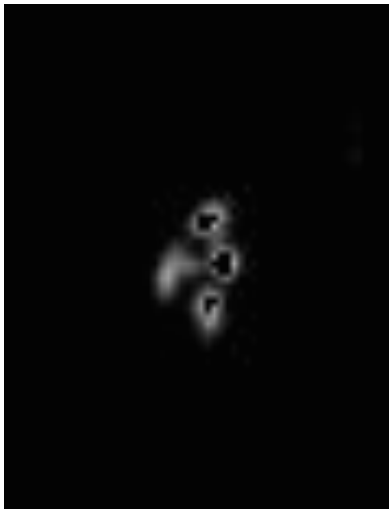

Foto 3. Linfogammagrafía que evidencia migración del radiotrazador a los ganglios axilares centinelas.

Al día siguiente, el 2 de Septiembre de 2014, se llevó a cabo la cirugía. En la BSGC se extirparon 3 GC y se llevo a cabo la tumorectomía.

El análisis histológico de la pieza quirúrgica mostró carcinoma ductal infiltrante moderadamente diferenciado con márgenes libres de tumor.

Sin embargo, el examen histológico de los ganglios centinelas mostraba lo siguiente: el primero contenía una macrometástasis de carcinoma ductal con extensión extracapsular, el segundo, una micrometástasis de carcinoma ductal, mientras el tercer ganglio no presentaba evidencia de malignidad.

La extensión extracapsular de la metástasis axilar en uno de los ganglios centinelas motivó la indicación de linfadenectomía axilar izquierda, la cual se realizó en un segundo tiempo. El 7 de Octubre de 2014 se extirparon 15 ganglios linfáticos, todos ellos sin evidencia de malignidad en su posterior análisis histológico.

7. Bibliografía

1. Silverstein MJ, Skinner KA, Lomis TJ. Predicting axillary nodal positivity in 2282 patients with breast carcinoma. World J Surg 2001; 25:767.
2. Rahbar H, Partridge SC, Javid SH, Lehman CD. Imaging axillary lymph nodes in Patientes with Newly Diagnosed Breast Cancer. Curr Probl Diagn Radiol 2012;41:149-158.
3. Zornoza A, Pina L, Sola J, Martínez-Regueira F, Zornoza G. Técnicas de imagen para la valoración del estado ganglionar axilar en el cáncer de mama. Rev Med Univ Nav 2004;48(3):9-13.
4. Harlow ST, Weaver DL. Managemet of the regional lymph nodes in breast cancer [Internet].Chapgar (MA): UptoDate; 2015 [acceso 16 de febrero de 2015]. Disponible en: http://www.uptodate.com/
5. Veronesi U, Paganelli G, Galimberti V, Viale G, Zurrida S, Beroni M, et al. Sentinel-node biopsy to avoid axillary dissection in breast cancer with clinically negative lymph-nodes. Lancet 1997: 349:1864-1867.
6. Harris JR, Lippman ME, Morrow M, Osborne CK. Breast Diseases. 4º Ed. Philadelphia: LWW; 2010. 543-561.
7. Harlow ST, Weaver DL Sentinel lymph node biopsy in breast cancer: Techniques [Internet]. Chapgar (MA): UptoDate; 2015 [acceso 4 de marzo de 2015]. Disponible en: http://www.uptodate.com/
8. Mucientes J. Spect-TAC en la localización prequirúrgica del ganglio centinela en pacientes con cáncer de mama: revisión sistemática de la literatura y evaluación de la eficacia en nuestro medio [tesis]. Carreras (MI): Universidad Complutense de Madrid 2010; 27-31.
9. Thill M, et al. The Central-European SentiMag study: Sentinel lymph node biopsy with superparamagnetic iron oxide (SPIO) vs. radioisotope. The Breast 23 (2014) 175-179.
10. Bernet L, et al. Consenso sobre la biopsia selectiva del ganglio centinela en el cáncer de mama. Revisión 2013 de la Sociedad Española de Senología y Patología Mamaria. Rev Esp Patol. 2014. Disponible en: http://dx.doi.org/10.1016/j.patolog.2013.11.001
11. Harlow ST, Weaver DL Sentinel lymph node biopsy in breast cancer: Indications and outcomes [Internet]. Chapgar (MA): UptoDate; 2015 [acceso 12 de febrero de 2015]. Disponible en: http://www.uptodate.com/
12. Giuliano AE, Hunt KK, Ballman KV, et al. Axillary dissection vs no axillary dissection in women with invasive breast cancer and sentinel node metastasis: a randomized clinical trial. JAMA 2011;305:569–75.
13. Giuliano AE, Gangi A. Sentinel Node Biopsy and Improved Patient Care. Breast J 2015; Vol 21(1):27-31.
14. Chung A, Gangi A, Mirocha J, Giuliano AE. Applicability of the ACOSOG Z0011 Criteria in Women with High-Risk Node-Positive Breast Cancer Undergoing Breast Conserving Surgery.

15. Galimberti V, Cole BF, Zurrida S, et al. Axillary dissection versus no axillary dissection in patients with sentinel-node microme- tastases (IBCSG 23-01): a phase 3 randomised controlled trial. Lancet Oncol 2013;14:297–305.
16. Hessman CJ, et al. Comparative Validation of Online Nomograms for Predicting Nonsentinel Lymph Node Status in Sentinel Lymph Node-Positive Breast Cancer. Arch Surg 2011;146(9):1035-1040.
17. Acea B, et al. Propuesta de una nueva estrategia terapéutica multidisciplinar en la mujer con cáncer de mama y afectación del ganglio centinela. Cir Esp 2012; 90(10):626-633.
18. Mabry H, Giuliano AE. Sentinel node mapping for breast cancer: progress to date and prospects for the future. Surg Oncol Clin N Am. 2007;16(1):55.
19. Silverstein MJ, Skinner KA, Lomis TJ. Predicting axillary nodal positivity in 2282 patients with breast carcinoma. World J Surg 2001; 63:181.